



## SPİNAL ARTERİOVENÖZ MALFORMASYONLAR: MRG BULGULARI

### SPINAL ARTERIOVENOUS MALFORMATIONS: MRI FINDINGS

Cem ÇALLI

Ömer KITIŞ

Nilgün YÜNTEN

Mustafa PARILDAR

Ahmet MEMİŞ

Ege Üniversitesi Tıp Fakültesi Radyoloji Anabilim Dalı, Bornova, İzmir

**Anahtar Sözcükler:** Spinal kord, arteriovenöz malformasyon, MRG

**Key Words:** Spinal cord, arteriovenous malformation, MRI

## ÖZET

*Bu çalışmada spinal arteriovenöz malformasyonların (AVM) manyetik rezonans görüntüleme (MRG) bulguları irdelenmiştir. Parapleji veya paraparezi semptomları başvuran 7 hastaya spinal MRG tetkiki yapılmıştır. MRG incelemede, turbo spin-eko T2, T1 ve postkontrast T1 ağırlıklı sagittal ve aksiyel görüntüler alınmıştır. 2 olguya bilgisayarlı tomografi (BT) myelografi, 4 olguya ise kateter anjiyografi uygulanmıştır. Tüm olgularda T2 ağırlıklı kesitlerde spinal kord içinde, periferde salim bir alan hırakan santral hiperintens lezyon görülmüştür. Bununla birlikte subaraknoid mesafede sinyalsiz tübüler yapılar saptanmıştır. Postkontrast görüntülerde bu sinyalsiz yapılarda parlaklaşma izlenmiş ve bu yapıların genişlemiş venöz yapılara ait olduğu anlaşılmıştır. 4 olguda spinal AVM tanısı spinal kateter anjiyografi ile doğrulanmış, diğer 3 olguda ise klinik ve MRG bulguları tanı için yeterli olmuştur. Sonuç olarak spinal MRG'de, myelopatik değişikliklerin ve subaraknoid mesafede dilate venöz yapıların görülmesi, spinal AVM tanısını akla getirmeli ve olgular kateter anjiyografi ile değerlendirilerek tedaviye yönlendirilmelidir.*

## SUMMARY

*In this study, the magnetic resonance imaging (MRI) findings of spinal arteriovenous malformations (AVM) were evaluated. Seven patients, who were admitted with paraplegia or paraparesia, underwent a spinal MRI examination. During MRI study, turbo spin-echo T2-weighted, pre-, and postcontrast T1-weighted images were obtained in the sagittal and axial planes. Computerized tomography myelography and catheter angiography were performed, in two and four patients respectively. On MRI, myelopathic central hyperintense lesion sparing the periphery of the spinal cord were detected on T2-weighted images. In addition, signal void tubular structures were seen in the subarachnoid space which enhanced after contrast medium injection, consistent with dilated veins. The presence of spinal AVM were confirmed by catheter angiography in four patients. In the remaining 3 patients, the clinical and MRI findings were sufficient for the diagnosis. As a result, on a spinal MRI examination the presence of myelopathy together with the dilated veins in the subarachnoid space should prompt the diagnosis of a spinal AVM and the patient should be evaluated further with catheter angiography in order to plan the treatment.*

## GİRİŞ

Arteriovenöz malformasyonlar (AVM), arterler ile venler arasında, kapiller damarlar olmadan, direkt fistüloz komi-

nikasyonlardır. AVM'lerin spinal yerleşimi nisbeten nadir bir durumdur (1). Ancak spinal AVM'lar, spinal kordun en sık görülen vasküler anomalileri olup spinal yer kaplayan oluşumların %3-11'ini oluştururlar. Spinal AVM'lar lokalizasyonlarına ve besleyici - drene edici damarlarına göre 4 kategoride sınıflandırılmışlardır. Bunlardan Tip I, dural arteriovenöz fistül olup sıklıkla tek bir besleyici arteri bulunmakta ve intradural arteriyelize venöz yapılara

Yazışma adresi: Cem Çallı, Ege Üniversitesi Tıp Fakültesi Radyoloji Anabilim Dalı, Bornova, İzmir

Makalenin geliş tarihi: 22.01. 2001; kabul tarihi: 23.02. 2001



drene olmaktadır. Klinik bulgular yavaş ve yıllar içinde progresif olarak ortaya çıkmaktadır. Tip II, intramedüller nidusu olan tiptir ve sıklıkla akut intramedüller hemoraji ile kendini gösterir. Tip III, juvenil tip olarak ta isimlendirilmektedir. Büyük kompleks vasküler yapılar ile karakterize olup ekstraspinal uzanım göstermektedir. Tip IV AVM ise intradural ekstrapomedüller arteriovenöz fistüldür. Medulla spinalis ve pia materin tamamen dışındadır. Birçoğunda besleyici arter anterior spinal arterdir. Klinik bulguların progresif bir seyir izlemesi tipiktir. AVM'lar spinal alanda en sık torakolomber bölgede lokalizedirler. Klinik bulgular ve semptomlar AVM tipi ile bağlantılı olup, olgular sıklıkla parezi, duyu bozuklukları, mesane ve barsak disfonksiyonu gibi sebepler ile başvururlar (2).

Bu çalışmada spinal AVM'ların manyetik rezonans görüntüleme (MRG) bulguları irdelenmiş ve literatür verileri ile karşılaştırılmıştır.

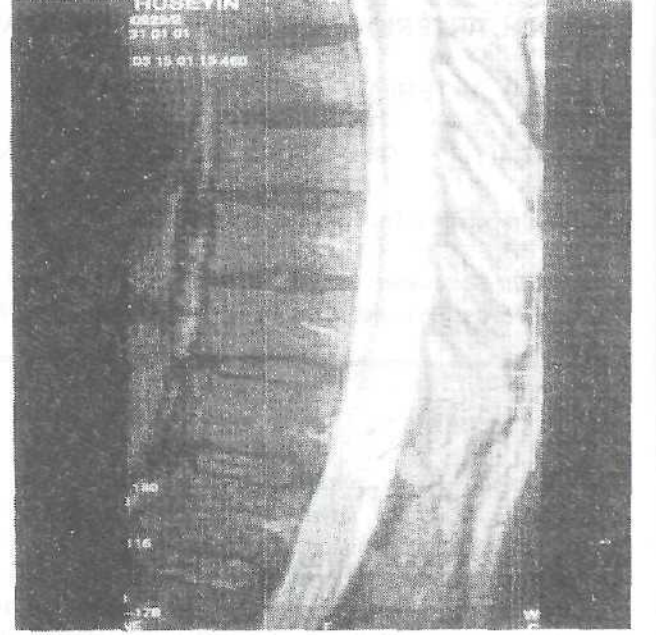## GEREÇ VE YÖNTEM

Bu çalışmaya Nöroloji ve Nöroşirürji kliniklerinden paraparezi ve parapleji semptomları ile refere edilen ve MRG ile spinal AVM tanısı konan 7 olgu dahil edilmiştir. Olgulardan 5'i erkek, 2'si kadındır. MR inceleme için 1.5T MR cihazı kullanılmıştır (Siemens, Magnetom Vision, Erlangen, Almanya). MR tetkikinde, tüm olgularda sagittal ve aksiyel olmak üzere, T1 ağırlıklı (T1A) (TR/TE:-630/14msn), Turbo spin-eko (TSE) T2A (TR/TE:-3800/90msn), postkontrast T1A (TR/TE:630/14msn) görüntüler alınmıştır. İki olguya bilgisayarlı tomografi (BT) myelografi uygulanmıştır. MR tanının konfirmasyonu için 4 olguya spinal kateter anjiyografi yapılmıştır. Bir hasta kateter anjiyografiyi kabul etmemiş, 2 hastada ise semptomların kronik ve irreversibl hal alması, MRG bulgularının da AVM için tipik olması nedeni ile anjiyografiye gerek duyulmamıştır.

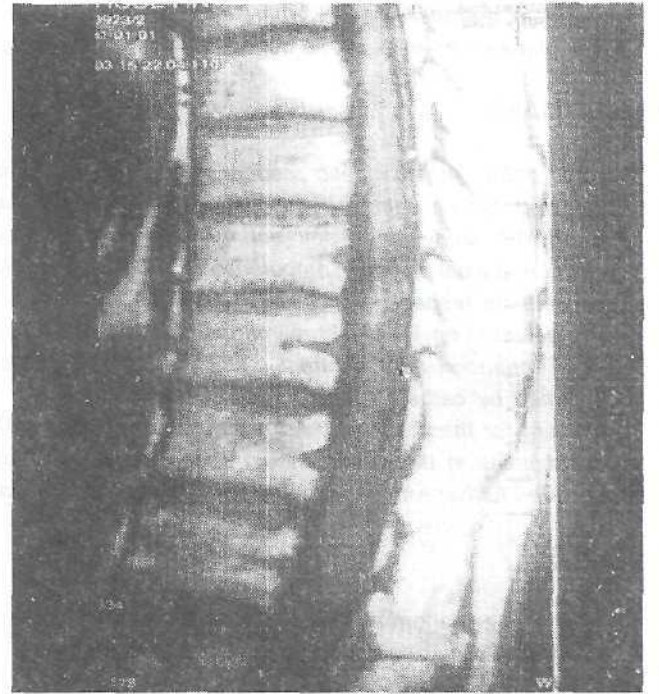## BULGULAR

7 olgunun tümünde MRG incelemede, T2A kesitlerde medulla spinalis içinde hiperintensite saptandı. Bu alanlarda medullada genişleme de mevcuttu. Gözlenen hiperintens alanlar özellikle medullanın orta kesiminde (santralinde) olup, periferinde sınırlı bir alanda, halka şeklinde salim alanların varlığı gözlemlendi. Yanısıra intradural yerleşimli sinyalsiz tübüler ve nodüler yapılar gözlemlendi. Bunlar flow-void gösteren damarlara aitti. Prekontrast T1A görüntülerde sinyalsiz tübüler yapılar T2A kesitler kadar belirgin değildi. Medullada genişleme ve santral hipointensite dikkati çekti. Postkontrast T1A kesitlerde, T2A kesitlerde izlenen sinyalsiz tübüler yapıların bir kısmında parlaklaşma izlendi ve bu sayede sinyalsiz yapıların dilate damarlara ait olduğu doğrulandı (Şekil

1). İki olguda BT myelografi yapıldı. Bu incelemede intradural hipodens dolum defektleri saptandı (Şekil 2). AVM tanısını doğrulamak amacı ile spinal kateter anjiyografi yapılan olgularda spinal kanalda genişlemiş multipl drene edici venöz yapıların varlığı gözlemlendi ve spinal AVM tanısı doğrulandı. Olguların hiçbirinde medulla spinalis içinde nidus varlığı gözlenmedi.

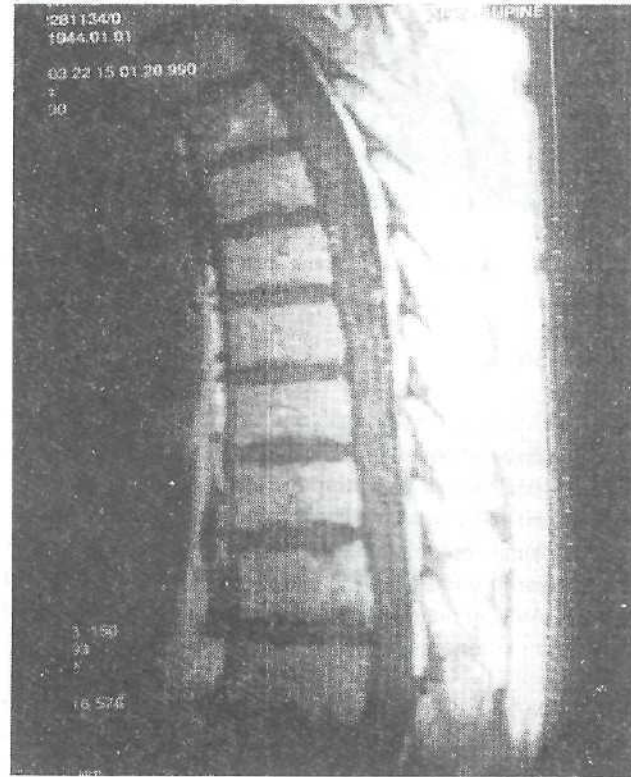
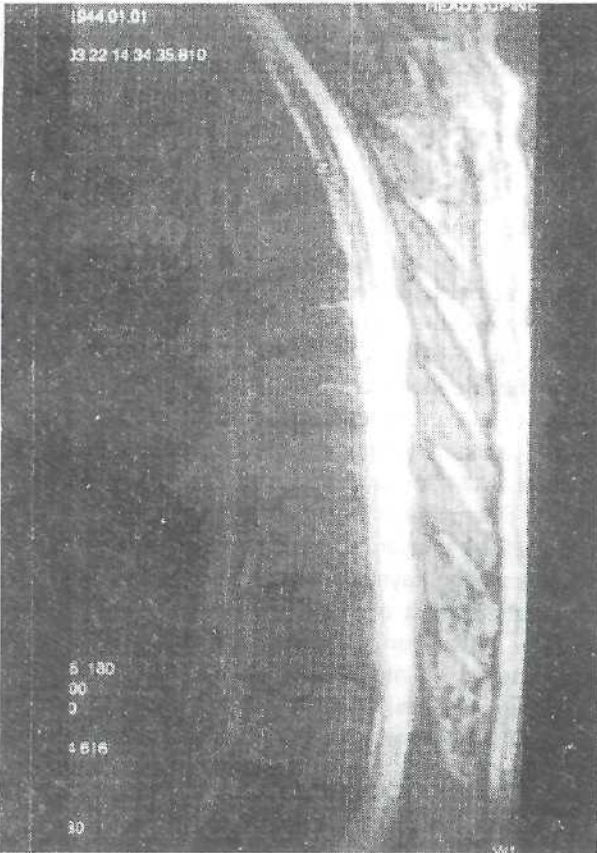
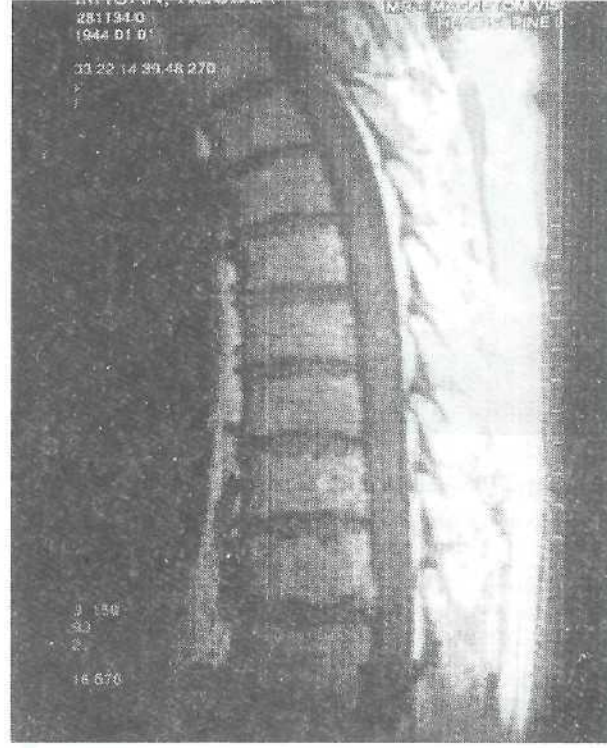
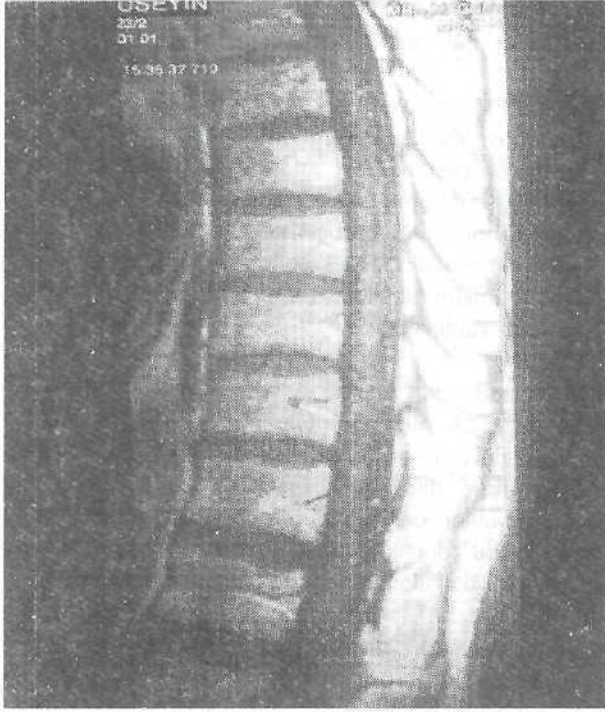


Şekil 1. (a) 55 yaşında erkek olgu Torakal MR incelemede



Şekil 1. (b) T2A sagittal görüntülerde spinal kordda hiperintens alanlar yanısıra subaraknoid mesafede sinyalsiz tübüler yapılar mevcut

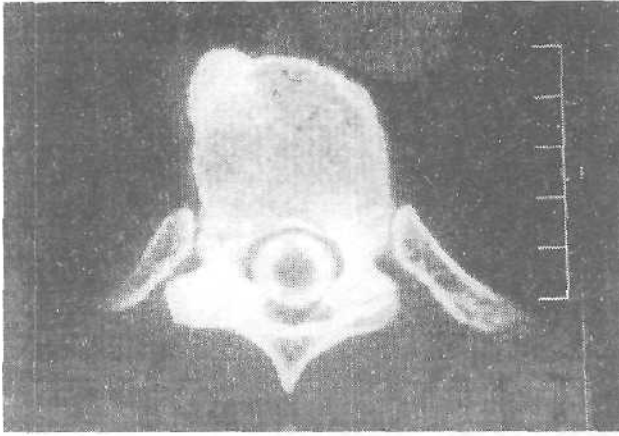




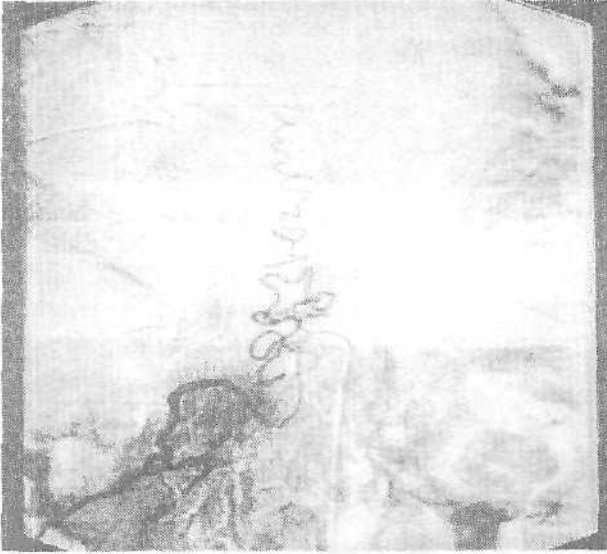
Şekil 2 (a) 68 yaşında erkek olgu. Torakal MR incelemede

Şekil 2 (c) T1A sagittal görüntüde medullada hipointensite ve genişleme. c) postkontrast imajda ise drene edici venlerde parlaklaşma izleniyor.





Şekil 2. (d) BT myelografide intratekal kontrast madde içinde dolum defekti oluşturan hipodens tübüler yapılar mevcut.



Şekil 2. (e) spinal anjiyografide drene edici genişlemiş venöz yapılar görülmekte.

## TARTIŞMA

Spinal AVM'lar, myelopati oluşturan patolojiler içinde nadir görülen nedenlerden biridir. Ancak son yıllarda gelişen nöroşirürjik ve nöroradyolojik tedavi yöntemleri ile tedavi edilebilir duruma gelmiştir. Bir hastada myelopatinin klinik bulguları saptandığında artık seçilecek ilk görüntüleme yöntemi MRG'dir. Bu nedenle nöroradyolog spinal AVM tanısında dikkatli olmalı ve bu patolojinin MRG tanı kriterlerini bilmelidir (3).

Spinal AVM'u olan hastalarda myelopatiye ait semptomlar 3 mekanizmaya bağlıdır: a) venöz hipertansiyon, b) anevrizma oluşumu ve kanama, c) kitle etkisi. Anevrizma ve kanama akut bulgular ile kendini gösterirken, venöz hipertansiyon ve kitle etkisi progresif ve yavaş bir klinik ile prezente olmaktadır (1). Olgularımızın hepsinde klinik,

yavaş ve progresif bir seyir göstermiş olup subaraknoid ya da parankimal kanama saptanmamıştır.

Spinal AVM tipleri ayrıca şu şekilde gruplanabilir: Tip I, dural arteriovenöz fistül; Tip II, intramedüller AVM; Tip III ve Tip IV ise perimedüller arteriovenöz fistül (1). Bizim olgularımızda intramedüller nidus saptanmamıştır. Bu nedenle spinal AVM'lar dural ve perimedüller gruptadır (Tip I, III, IV). Ancak MRG kriterleri ile AVM sınıflamasını yapmak mümkün değildir. Bu sınıflama ancak kateter anjiyografi ile yapılabilir.

Olgularımızda da saptanan dural ve perimedüller AVM'larda, T2A MR görüntülerinde medulla spinaliste hiperintensite ve genişleme yanısıra, intradural mesafede sinyalsiz (flow void) tübüler yapılar izlenmektedir. Bu sinyalsiz yapılar genişlemiş drene edici venlere aittir. Sıklıkla distal torasik medullada izlenen hiperintensite, proksimal torakal alana kadar da uzanabilmektedir (4).

Gilbertson ve Ark. medullada izlenen yüksek sinyalli alanların medullanın santraline lokalize olduğunu ve periferik halka şeklinde bir alanın salim kaldığını bildirmişlerdir (5). Bizim olgularımızda da T2A kesitlerde aynı bulgular saptanmıştır. Spinal kord içinde izlenen T2A hiperintensitenin oluşum mekanizması venöz hipertansiyona bağlıdır. Venöz hipertansiyon sonucu spinal kord içinde ödem gelişmekte ve ödem daha sonra spinal kordda venöz infarkt ile sonuçlanmaktadır (6). Hurst ve ark MRG incelemede spinal kord çevresinde T2A kesitlerde periferik bir hipointensitenin görülebileceği ve bu bulgunun da spinal AVM için spesifik olduğunu bildirmişlerdir (6). Ancak bu bulgu çalışma grubuna dahil olgularımızın hiç birinde görülmemiştir.

Medulla spinalis içinde yüksek sinyal oluşturan birçok patoloji mevcuttur. Bunlar enflamatuvar, iskemik veya tümöral orijini olabilir (5). MRG kriterleri ile bunları her zaman birbirlerinden ayırmak olası değildir. Ancak, ek olarak, olgularımızda da saptanan, intradural sinyalsiz tübüler yapıların (dilate venöz pleksus) varlığı, yüksek olasılıkla AVM tanısını akla getirmelidir. Bu bulgunun spesifik olmamasının sebebi; spinal MR incelemelerde, özellikle T2A imajlarda, beyin omurilik sıvısının (BOS) pulsatilitesinden kaynaklanan ve dilate venleri taklit eden intradural sinyalsiz alanların görülmesidir. Bu artefaktlar özellikle medullanın posteriorunda ortaya çıkmaktadır (1,2). Artefakt - dilate ven ayırımında iki bulgu önemlidir. Bunlardan birincisi, BOS pulsasyon artefaktının T1A imajlarda kaybolması, ikincisi ise postkontrast T1A imajlarda dilate venöz yapıların parlaklaşma göstermesidir (7). İkinci bulgu bizim olgularımızın tümünde gösterilmiş ve spinal AVM tanısı için, diğer bulgular ile beraber değerlendirildiğinde, tipik olarak nitelendirilmiştir.

Yapılan çalışmalarda, spinal AVM'lu olguların %100'ünde MR incelemede T2A kesitlerde, medulla spinaliste hiperintensite saptandığı, geniş venöz yapılara ait sinyalsiz yapıların ise ancak %45-82 olguda gösterilebildiği bildirilmektedir (4,8). Bu nedenle, spinal AVM tanısında kateter spinal anjiyografi altın standart özelliğini korumaktadır. Ancak bununla birlikte, MRG incelemede, T2A

sekansta myelopatik değişikliklerin yanısıra subaraknoid mesafede drenaj venlerine uyan sinyalsiz tübüler yapıların varlığı, postkontrast T1A görüntülerde yavaş akım içeren venlerin parlaklaşması, spinal AVM tanısında yüksek spesifiteye sahiptir ve bu çalışma sonucu olarak, MR tanı kriterleri olarak belirlenmiştir.

#### KAYNAKLAR

1. Taveras JM: *Neuroradiology*. 3. Baskı. Baltimore: Williams and Wilkins, 1996; 1109-1112.
2. Osborne AG. *Diagnostic neuroradiology*. St. Louis: Mosby-Year book, 1994; 832-834.
3. Bemporad JA, Sze GS. MR imaging of spinal cord vascular malformations with an emphasis on the cervical spine. *Magn Reson Imaging Clin N Am* 2000; 8(3):581-596.
4. Masaryk TJ, Ross JS, Modic MT, et al. Radiculomeningeal vascular malformations of the spine: MR imaging. *Radiology* 1987; 164:845-849.
5. Gilbertson J, Miller G, Goldman M, et al. Spinal dural arteriovenous fistulas: MR and myelographic findings. *AJNR* 1995; 16:2049-2057.
6. Hurst RW, Grossman RI. Peripheral spinal cord hypointensity on T2-weighted MR images: a reliable imaging sign of venous hypertensive myelopathy. *AJNR Am J Neuroradiol* 2000;21(4):781-786.
7. Terwey B, Becker H, Thron AK, Vahldiek G. Gadolinium-DTPA enhanced MR imaging of spinal dural arteriovenous fistulas. *J Comput Assist Tomogr* 1989; 13:30-37.
8. Willinsky RA, Brugge K, Montanera W, Mikulis D, Wallace MC. Posttreatment MR findings in spinal dural arteriovenous malformations. *AJNR Am J Neuroradiol* 1995;16(10):2063-2071.