



SEREBRAL İNFARKTLARDA DİFÜZYON AĞIRLIKLI MRG*

DIFFUSION-WEIGHTED MR IMAGING IN CEREBRAL INFARCTIONS

Cem Çallı Ahmet Yeşildağ Ömer Kitiş Nilgün Yünter

Ege Üniversitesi Tıp Fakültesi Radyoloji Anabilim Dalı, Bornova, İzmir

Anahtar Sözcükler: serebral infarkt, manyetik rezonans görüntüleme, difüzyon ağırlıklı görüntüleme
Key Words: cerebral infarction, magnetic resonance imaging, diffusion-weighted imaging

ÖZET

Bu çalışmada difüzyon ağırlıklı görüntüleme (DAG) ile serebral infarktların değerlendirilmesi ve dönemine göre sinyal karakteristiklerinin ortaya konması amaçlanmıştır. Çalışmamıza klinik olarak farklı evrelerde serebral infarkt mevcut 43 hasta dahil edilmiştir. Tüm olgularda 1.5T manyetik rezonans (MR) cihazı ile eko-planar difüzyon ağırlıklı MR görüntüleri alınmıştır ($b=0$, $b=500$, $b=1000 \text{sn/mm}^2$ ve ADC harita). Yanısıra tüm olgularda standart turbo spin-eko (TSE) T1 ve T2 ağırlıklı aksiyel görüntüler elde edilmiştir. Uygulanan bu protokol ile tüm olgularda tetkik süresi, TSE T2=2.45 dak, TSE T1=1.52 dak, DAG=33 sn olmak üzere toplam 5.10 dak tutmuştur. Standart sekanslar ile DAG bulguları klinik bulgular ile korele edilerek değerlendirilmiştir. 10 olguya takip DAG yapılmıştır. 43 olgunun 3'ünde hiperakut, 22'sinde akut, 11'inde subakut, 7'sinde ise kronik infarkt alanları saptanmıştır. Akut infarktli olguların 2'sinde aynı zamanda kronik infarkt ta görülmüştür. Akut evre infarktler, DAG'de ($b=500$ ve $b=1000 \text{sn/mm}^2$) hiperintens, ADC harita görüntülerde hipointens olarak izlenmiştir. 7 olgudaki kronik infarkt alanları ise DAG'de ($b=500, 1000 \text{sn/mm}^2$) hipointens, ADC harita görüntülerde ise hiperintens olarak izlenmiştir. Takip edilen olgularda, DAG'de infarktlerin akut evreden subakut evreye geçerken sinyallerinin azaldığı, ADC harita görüntülerde ise arttığı görülmüştür. DAG, serebral infarktlerin ve özellikle de erken dönem infarktlerin saptanmasında etkin bir yöntemdir. Farklı evrelerdeki infarktlarda ise ilave bulgularla iskemik lezyonları değerlendirmede tanıya katkıda bulunmaktadır. Yanısıra kooperasyonu bozuk olan bu grup hastalarda kısa sürede tetkik olanağı sağlamaktadır.

SUMMARY

In this study, it is aimed to evaluate the use of diffusion-weighted imaging (DWI) findings in cerebral infarctions and to investigate the signal characteristics in different stages of infarction. 43 patients with the clinical evidence of cerebral infarction were included in the study. All patients were examined with echo-planar DWI followed by standard T1W and T2W images on a 1.5T MR unit. With this imaging protocol, total scan time was 5.10 min (TSE T2W= 2.45 min, TSE T1W= 1.52 min, DWI = 33 sec). The MR findings in standard conventional sequences and diffusion-weighted images were correlated with clinical findings. DWI with b values of 0, 500 and 1000sec/mm² and apparent diffusion coefficient (ADC) map images were obtained and DWI findings were correlated with standard spin-echo images. 10 patients with acute cerebral infarction underwent follow-up DWI. Of these 43 patients, 3 patients had hyperacute, 22 patients had acute, 11 patients subacute, and 7 had chronic cerebral infarctions. Different stages of cerebral infarctions (acute and chronic) were detected in 2 patients among acute phase patients. Acute infarctions were hyperintense on DWI ($b=500$ and 1000sec/mm^2) and hypointense on ADC map images. Chronic infarctions were hypointense on DWI and

Yazışma adresi: Cem Çallı, Ege Üniversitesi Tıp Fakültesi
Radyoloji Anabilim Dalı, Bornova, İzmir
Makalenin geliş tarihi: 26. 03. 2001; kabul tarih:06. 06. 2001

hyperintense on ADC map images. In the follow-up patients, the acute infarctions showed lessening of the signal on DWI ($b=500$ and $1000\text{sec}/\text{mm}^2$) and increase on ADC map images. DWI is a sensitive and a specific modality in the assesment of cerebral ischemia. Moreover, it enables the MR examination of these mostly uncooperative patients with its short scanning time, contributing to the diagnosis and clinical management.

GİRİŞ

Serebral infarkt yüksek morbidite ve mortaliteye neden olan patolojilerin başında gelmektedir. Infarkt başlangıcından itibaren ilk saatlerde nöroprotektif ilaçların zamanında ve etkin bir şekilde verilebilmesi için erken dönemde kesin tanısının konması gerekmektedir (1-3).

Difüzyon ağırlıklı görüntüleme (DAG), doku su moleküllerinin mikroskopik rastgele hareketlerine (difüzyonel hareketler) duyarlılık gösteren bir tekniktir. Güçlü manyetik alan gradientleri belli yönlerde harekete geçirilir ve su difüzyonu görüntü için kontrast mekanizması haline getirilerek direkt olarak görüntülenmektedir. Görüntü sinyalleri, dokuların T1 ve T2 relaksasyon süreleri yerine, suyun difüzyonuna bağlı olarak ortaya çıkar. Normal difüzyon hareketlerinin olduğu alanlar düşük sinyalde izlenirken, serebral infarktlarda olduğu gibi difüzyonun bozulduğu ve kısıtlı olduğu alanlarda yüksek sinyal izlenmektedir.

Manyetik rezonans görüntüleme (MRG) serebral infarktın tanısında rutinde yaygın olarak kullanılan duyarlılığı yüksek bir görüntüleme yöntemidir. Ancak konvansiyonel MRG, iskemik infarktın başlangıcından itibaren 8-12 saatte önce pozitif bulgu vermeyebilir. Bilgisayarlı tomografi (BT) ile bu süre 24 saati aşabilmektedir (1,2).

MRG sistemlerindeki gelişmelerle son yıllarda klinik kullanıma giren DAG'nin erken dönem infarkt tanısındaki duyarlılığının son derece yüksek olduğu belirtilmektedir (1-5). Infarkttan birkaç dakika sonra iskemiyeye bağlı sinyal değişiklikleri DAG ile saptanabilmektedir (2,3). Serebral infarktların evrelerine göre DAG bulguları Tablo 1'de gösterilmiştir. Bu çalışmada DAG ile dönemine göre serebral infarktlar değerlendirilmiştir.

GEREÇ VE YÖNTEM

Çalışmaya klinik olarak serebral infarkt düşünülen ve buna bağlı nörolojik semptomları olan 43 hasta dahil edilmiştir. 43 hastanın 20'si erkek, 23'ü kadın olup, yaşları 58-75 (ort. 68.4) arasında değişmektedir. Klinik semptom başlangıcı ile tetkike alınma zamanı arasında geçen süre 6 saat (s) ile 10 (240s) gündür (ort. 48s). Infarkt evresi bu çalışmada, Edelman ve ark'nın yaptığı sınıflamaya uygun olarak (3), hiperakut (0-6s), akut (6-48s), subakut (48-240s) ve kronik (>240s) olarak sınıflandırılmıştır. Bu süre 36 hastanın 3'ünde hiperakut (6s), 22'sinde akut (12'si 12-24s, 10'u 24-48s) ve 11'inde subakut (5'i 48-96s, 6'sı 168-240s) arasındadır. 7 olguda ise infarkt kronik evrededir (>10gün). Akut serebral infarkt saptanan hastaların

10'unda 2-14 gün sonra kontrol amaçlı konvansiyonel ve DAG yapılmıştır.

Tetkikler 1.5 Tesla MR cihazı (Siemens Magnetom Vision, Erlangen, Almanya) ile yapılmıştır. Hastaların tümünde DAG yanısıra standard TSE T1 ve T2-ağırlıklı görüntüler elde edilmiştir. Aksiyel planda alınan TSE T1 (630/14msn) ve T2 (TR/TE=4200/110msn) ağırlıklı görüntülerde tetkik süresi toplam 4.37 dakika (TSE T2 = 2.45, TSE T1=1.52 dakika) tutmuştur. DAG için, aksiyel planda multipl kesitli, single-shot, eko-planar spin-eko sekans kullanılmıştır. Bu sekansta teknik parametreler; TE=100, matris=128x128, FOV=23x23cm, kesit kalınlığı=5mm, kesit aralığı =1mm olarak alınmıştır. Difüzyon gradientleri ardışık olarak temel üç vektöryel aks (Slice selection, Redout, Phase) planları boyunca uygulanarak 'b' değerleri 0, 500, 1000sn/mm² olarak alınıp daha sonra da görüntü verileri ile yapay apperant diffusion coefficient (ADC) harita görüntüleri elde edilmiştir. DAG'de tetkik süresi 33sn'de tamamlanmıştır. Bir hasta için toplam tetkik süresi 5.10 dakika tutmuştur. Bulgular klinik bulgularla korele edilerek değerlendirilmiştir.

BULGULAR

Çalışma kapsamındaki 43 hastada serebral infarkt alanları sıklık sırasına göre, temporoparietal (n=21), talamus (n=6), bazal ganglion- internal kapsül (4), posterior temporal (n=4), serebellar ve beyin sapı (n=2), operküler (n=2), oksipital (n=1) lokalizasyonlarda saptanmıştır. En sık görülen klinik semptomlar lokalizasyon ve tutulum tarafına bağlı olarak, hemiparezi, hemipleji, afazi, duyu kaybı, görme alanı bozukluğu, ataksi gibi semptomları (Tablo 2).

Tablo 1. DAG ve T2 ağırlıklı MRG'de infarktların dönemlerine göre sinyal özellikleri.

INFARKT EVRESİ	T2 ağırlıklı MRG	DAG (b=1000sn/mm ²)	ADC harita
Hiperakut (0-6s)	izointens	hiperintens	hipointens
Akut (6-48s)	izo-hiperintens	hiperintens	hipointens
Subakut (3-10g)	hiperintens	izo-hiperintens	izo-hipointens
Kronik (>10g)	hiperintens	hipointens	hiperintens

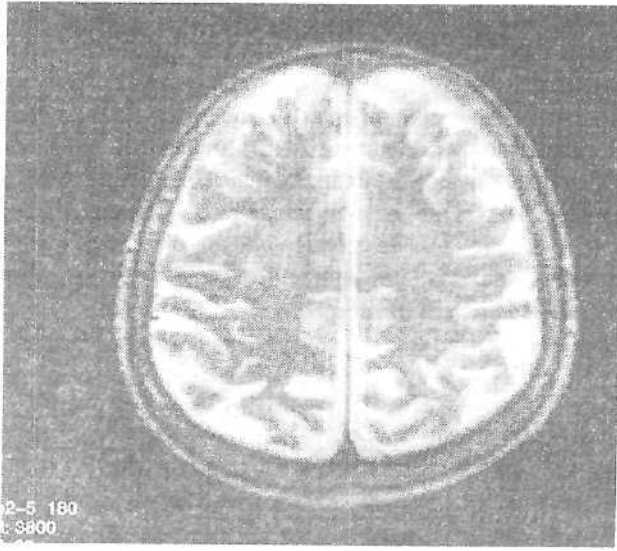
*s=saat, g=gün

Akut dönem serebral infarkt düşünülerek tetkike alınan 36 hastadan, hiperakut dönemde (≤ 6 s) tetkike alınan 3'ünde, TSE T1 ve T2 ağırlıklı görüntülerde herhangi bir patolojik sinyal izlenmez iken, DAG'de infarkt alanları, $b=1000$ sn/mm² görüntülerde hiperintens, ADC harita görüntülerinde belirgin hipointens olarak izlendi (Şekil1). Akut dönemde tetkike alınan 22 hastanın 12'sinde (12-24s'lik) TSE T1 ve T2A görüntülerde infarkt alanlarında silik bulgular izlenirken, 10 hastada (24-48s) infarkt alanlarında belirgin patolojik sinyaller izlenmekte idi. Ayrıca olguların 2'sinde (12-24s'lik) aynı anda önceden geçirilmiş kronik

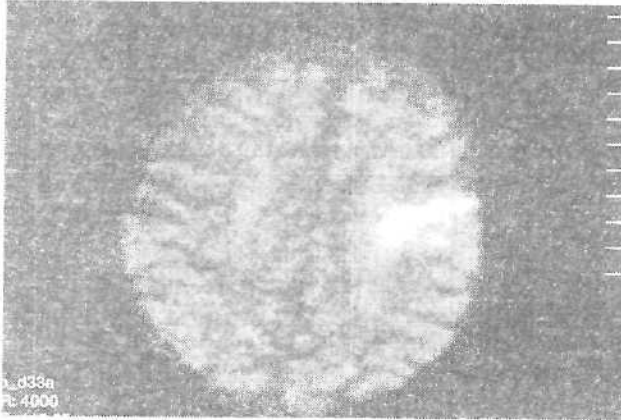
infarkt alanları da mevcut idi ve akut odaklar aynı hemisferde kronik infarkt alanlarının çevresinde izlenmekte idi (Şekil 2). DAG'de akut dönemde tetkike alınan bu hastaların tümünde infarkt alanları $b=1000$ sn/mm² görüntülerde hiperintens, ADC harita görüntülerinde hipointens sinyalde ve infarkt alanları gerçek boyutlarında sınırları keskin bir şekilde izlendi-. Bir olguda da akut infarkt odağı DAG'de periventriküler lökoaraiosis alanı içerisinde görüldü. Bu alan T2A görüntülerde ayırt edilememekte idi (Şekil 3).

Tablo 2. İnfarktların lokalizasyon ve klinik semptomları ile DAG bulgularına göre dağılımı.

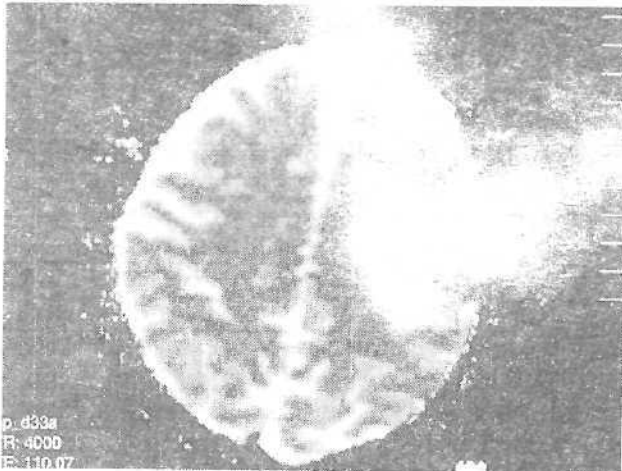
Hasta sayısı	Tetik zamanı	TSE T2 görüntü özelliği	DA MRG		İnfarkt lokalizasyonu	Klinik semptom
			DA (b=1000)	ADC harita		
1	< 6s (hiperakut)	Patolojik sinyal yok	Hiperintens	Hipointens	Frontal	Hemiparezi
1					Bazal ganglion internal kapsül	Hemipleji
1					Posterior temporal	Görme alanı bozukluğu
6	12-24s (akut)	Sulkuslarda silinme-silik parankimal hiperintens sinyal	Belirgin hiperintens	Belirgin hipointens	Temporoparietal (OSA alanı)	Hemipleji Hemiparezi Afazi
3					Posterior temporal	Görme alanı bozukluğu
2					Anterior temporal (operküler)	Afazi, yutma bozukluğu
1					Oksipital	Kompleks görme bozukluğu
7	24-48s (akut)	hiperintens	Hiperintens	hipointens	OSA alanı	Hemipleji, hemiparezi
2					Bazal ganglion	Hemiparezi, Hemianestezi
1					Parietoksipital	Hemihipoestezi
4	48-96s (subakut)	hiperintens	hiperintens	hipointens	OSA alanı	Hemipleji, hemiparezi, afazi
3					Talamus	Hipoestezi
1					Bazal ganglion internal kapsül	Hemiparezi
2	168-240s (subakut)	hiperintens	İzo-hiperintens	İzo-hipointens	OSA alanı	Hemipleji
1					Serebellar, beyin sapı	Ataksi, dizartri, duysal bozukluk
4	>240s (Kronik)	hiperintens	hipointens	hiperintens	OSA alanı	Hemiparezi
2					Talamik	hipoestezi
1					Posterior temporal	Görme alanı bozukluğu



Şekil 1. 75 yaşındaki bayan hastanın (a) T2 ağırlıklı aksiyal MR görüntüsünde anomal sinyal intensitesi izlenmezken, (b) aynı düzeyden alınan $b=1000\text{sn/mm}^2$ DAG'de sol frontalde yüksek sinyal izleniyor. (c) ADC harita görüntüde ise aynı alanda belirgin düşük sinyal görülmekte olup bulgular hiperakut infarkt ile uyumludur.

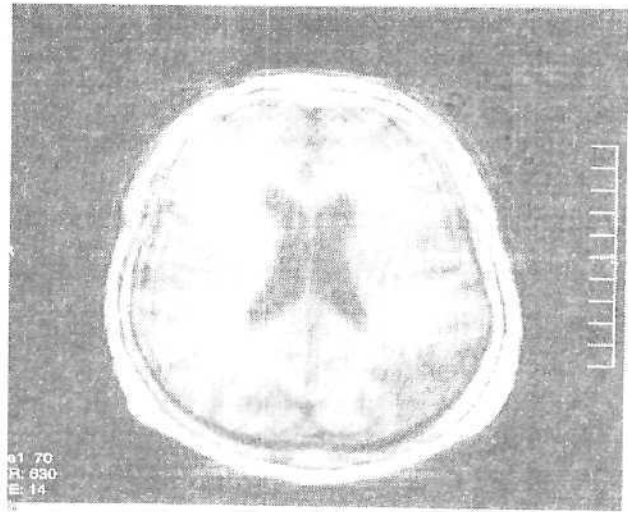


Şekil 1. b

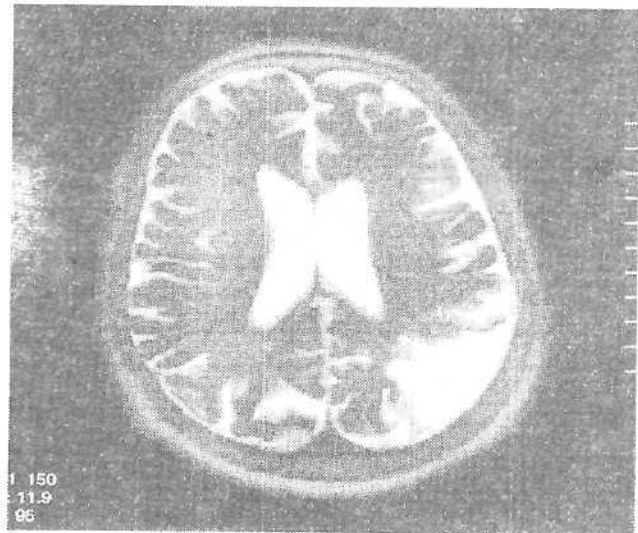


Şekil 1. c

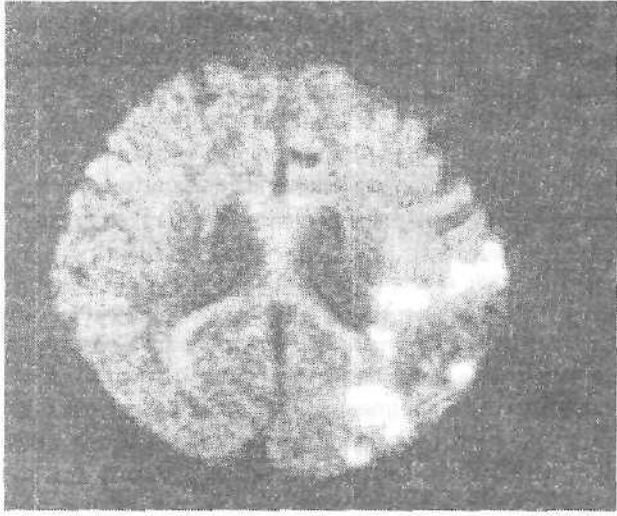
DAG'de, akut dönemde tetkike alınan 11 olguda TSE T1-ağırlıklı görüntülerde izo-hipointens, T2-ağırlıklı görüntülerde hiperintens sinyal özelliklerinde görüntülendi. DAG'de erken subakut döneme (48-96s) uyan 6 olguda DAG'de ($b=1000\text{sn/mm}^2$) infarkt alanları hiperintens, ADC harita görüntüde hipointens izlenirken, geç subakut döneme uyan 6 olguda (168-240s) DAG'de ($b=1000\text{sn/mm}^2$) yine hiperintens izlenirken. ADC harita görüntüleri izointens olarak görüldü. Kronik infarkt önceden bilinen 7 olguda TSE T1'de hipointens, T2 görüntülerde hiperintens olacak şekilde tipik sinyal değişiklikleri izlenirken, DAG'de görüntüler hipointens, ADC harita görüntüleri ise hiperintens sinyaller göstermekte idi (Şekil 2).



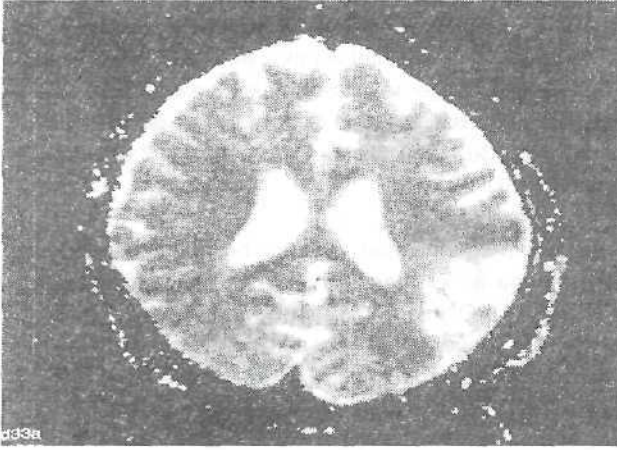
Şekil 2. 74 yaşında bayan hastanın MR görüntüsünde sol parietookspital bölgede (a) T1 ve (b) T2 ağırlıklı görüntülerde kronik infarkt ile uyumlu sinyal değişiklikleri izleniyor. (c) DAG'de kronik infarkt alanı hipointens iken çevresinde hiperintens lezyon görülmekte; (d) ADC harita görüntülerinde kronik infarkt hiperintens, çevredeki lezyon ise hipointensite göstermekte olup bulgular kronik infarkt çevresinde akut infarkt odaklarına ait



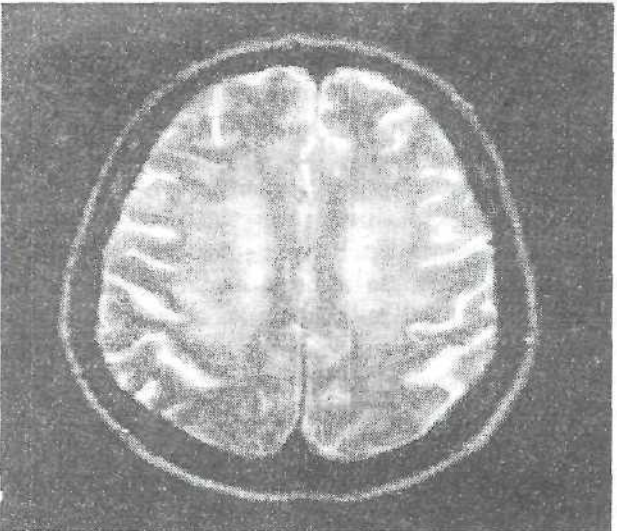
Şekil 2. b



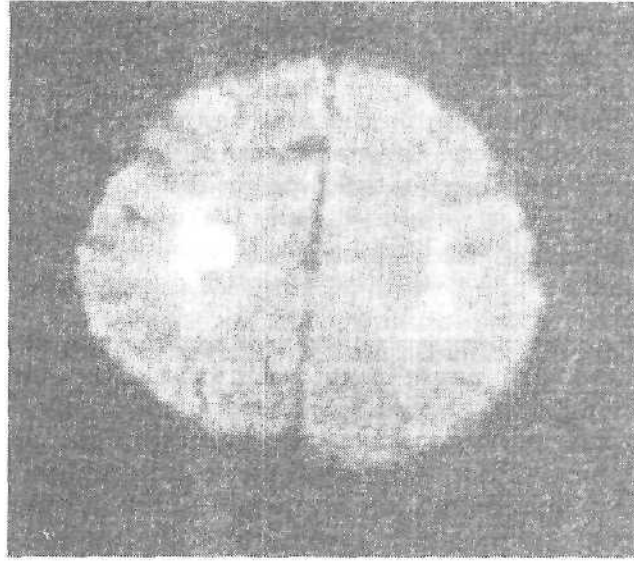
Şekil 2 c



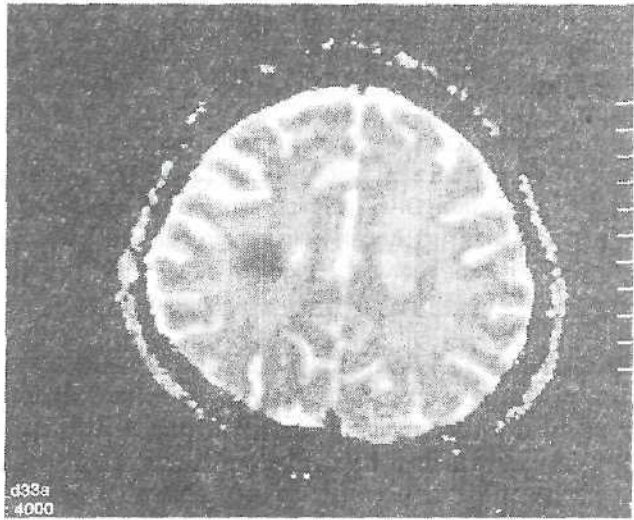
Şekil 2 d



Şekil 3 İlimli sol hemiparezi gelişen gelişen bayan olguda (a) T2 ağırlıklı aksiyel kesitte bilateral sentrum semiovalde lökoaralozise sekonder hiperintens lezyonlar izleniyor. (b) DAG'de sağ sentrum semiovalde, T2 ağırlıklı kesitte lökoaralozisten ayırtılemeyen, fokal hiperintens lezyon, (c) ADC harita görüntüde hipointens olarak görülmektedir (akut infarkt).



Şekil 3. b



Şekil 3. c

Akut infarkt saptanan ve 2-14 gün sonra kontrol DA MRG si tekrar edilen 10 olguda sinyal karakteristiklerinde deęişim saptandı. İnfarkt alanları akut dönemde $b=1000$ sn/mm² görüntülerde hiperintens, ADC harita görüntüsünde hipointens izlenirken, 2-14 gün sonraki tetkikinde DAG'de izo-hipointens, ADC harita görüntüleri ise izo-hiperintens olarak izlendi. Ayrıca bu olguların 7'sinde oluşan hemorajik transformasyon da DAG'de miks sinyal özellikleri göstermekte idi.

TARTIŞMA

Akut infarktli olgularda, doku plazminojen aktivatörlerinin ve son zamanlarda geliştirilen potansiyel olarak başarılı nöroprotektif ilaçların zamanında ve efektif kullanılabilmesi için doğru ve erken tanıya ihtiyaç vardır (2,5,6,11-13). Akut infarktlerin hiperakut dönemde saptanması esastır. Çünkü ilk saatlerde iskemik deęişiklikler

reversibldir ve uygun tedavi ile parankimal iskemik hasar minimum düzeye indirgenebilir. Erken dönemde serebral infarktlerde, kooperasyon bozukluğu olan hastalarda hareket artefaktları da değerlendirmeyi olumsuz yönde etkileyebilmektedir. Çalışma grubumuzda 9 olguda standard MRG'de harekete bağlı değişik derecelerde artefaktlı görüntümler ortaya çıkmıştır. Ancak DAG'nin kısa sürede (33 sn) elde olunabilmesi nedeni ile bu hastalarda akut infarkt alanı hareket artefaktı olmaksızın gösterilebilmiştir.

DAG, yapılan çalışmalara göre hiperakut infarkt saptanmasında en duyarlı yöntem olarak kabul edilmektedir (7,9). Serebral iskeminin değerlendirilmesinde DAG kullanımını konusunda son yıllardaki çalışmaların çoğu tekniğin erken serebral infarkt tanısına katkısı konusunda olmuştur. Yapılan hayvan deneylerinde infarkt başlangıcından itibaren dakikalar içerisinde infarkt başlangıcından sonraki 1 saate kadar DAG'de infarkta ait sinyal değişiklikleri gösterilmiştir (2,3,12). Çalışmamızda klinik başlangıcı 6 saati aşmayan 3 olgumuzda hiperakut infarkt alanlarını saptanmıştır. Bu olgularımızda konvansiyonel MRG bulguları negatif olarak izlenmiştir (Şekil1).

Lövlad ve ark. DAG ile, %88 duyarlılık, %95 spesifite ile akut dönem infarktı saptayabilmüşlerdir (2). Çalışmamızda toplam 25 olguda DAG ile hiperakut ve akut serebral infarkt saptanmıştır. Ancak çalışma grubumuza sadece serebral infarkt saptanan olgular dahil edildiğinden sensitivite ve spesifite değerleri hesaplanmamıştır.

Bu çalışmada akut infarktli olgularda, infarkt alanlarında DAG'de ($b=500,1000 \text{ sn/mm}^2$) hiperintens sinyal izlenmiştir. Bu alanlar ADC harita görüntülerinde düşük ADC değerlerini (kısıtlanmış doku difüzyonu) ifade eden hipointens alanlar şeklinde görülmüştür. Subakut evredeki infarktlerde, DAG'de hiperintensite gözlenirken başlangıcı 7 günü geçmeyenlerde ADC harita görüntülerinde hipointens sinyal, 7 günü geçen 6 olgumuzda ise infarkt alanlarında izointens sinyal izlenmiştir. Bu bulgular birçok araştırmacı tarafından bildirilmiştir (6,8,13).

Akut infarktli olgulardan 10'unun 2-14 gün sonra yapılan kontrol DAG'sinde sinyal değişimi saptanmıştır. Infarkt alanlarında DAG'de sinyalin azaldığı, ADC harita görüntülerinde ise sinyalin arttığı gözlenmiştir. Bu değişim bazı subakut evrede infarkt olgularında "psödonormalizasyon" olarak tariflenmiştir. Buna göre infarkt alanı akut evrede DAG'de hiperintens, ADC harita görüntülerinde hipointens olarak izlenirken, subakut evrede, kronik evreye geçişte, DAG ve ADC harita görüntülerinde izointens olabilmektedir. Ancak lezyon T2A imajlarda hiperintens özelliğini korumaktadır (13). Çalışmamızda, sol bazal ganglionik infarktli bulunan bir olgu, akut evrede karakteristik DAG sinyalleri gösterirken, 2 gün sonra yapılan takipte DAG bulguları normal olarak bulunmuştur. Ancak bu olguda

TSE T2 sekansında bazal ganglionlarda hiperintens lezyonların devam ettiği saptanmıştır. Bu bulgu daha önce DAG'de tarif edilen "psödonormalizasyon" a uymaktadır. Sonuçta bu görünüm, subakut infarktlerde görülebilir ve "yanlış negatif" olarak değerlendirilebilir. O nedenle bu konuya dikkat edilmelidir. Bu sonuçlar diğer araştırmacıların sonuçları ile uyumluluk göstermiştir (1).

Kronik infarktli olgularımızda DAG'de ($b=1000 \text{ sn/mm}^2$) hipointens sinyaller, ADC harita görüntülerinde ise hiperintensite saptanmıştır. Bu sinyal değişiklikleri kronik infarkt alanında doku integrasyonunun kaybolmasına ve suyun hareketinin artmasına bağlıdır. DAG'nin diğer bir avantajı, kronik infarkt komşuluğunda gelişen akut infarktın ayırımını sağlayabilmesidir. Standard SE sekanslarda kronik infarkt alanı çevresinde izlenen T2A hiperintens, T1A hipointens alanları infarkta sekonder gliozisten ayırmak mümkün değildir. Ancak DAG'de ($b=1000 \text{ sn/mm}^2$) kronik infarkt hipointens olarak izlenirken, çevresinde gelişebilecek yeni bir akut infarkt, hiperintens karakterde gözlenmekte ve aynı arterin sulama alanında gelişen akut lezyon, kronik olandan ayrılabilir. Bu bulgu çalışma grubumuzda 2 olguda saptanmıştır (Şekil 2).

DAG'de hiperintensiteler oldukça belirgindir, değerlendirilmesi daha az karmaşıktır ve kesin tanıya gidilmesi kolaydır (1,2,4). Olgularımızda DAG ve ADC harita görüntüleri birlikte değerlendirilerek serebral infarktlerin yaşları doğru olarak saptanabilmiştir.

DAG'nin diğer bir avantajı, 1987 yılında Hachinski tarafından tariflenen periventriküler lökoaraiosis olgularında olmuştur. Periventriküler lökoaraiosis ilk olarak BT'de, kronik iskemiyeye sekonder periventriküler hipodansiteler olarak tarif edilmiş olmakla birlikte MRG incelemelerde yaşlı hastalarda T2A kesitlerde hiperintens lezyonlar olarak sıklıkla görülmektedir (14). T2A kesitlerde bu hiperintens lezyonların içinde olabilecek fokal akut infarktleri ayırt etmek mümkün olmamaktadır. Periventriküler lökoaraiosis'de hem DAG'de hem de ADC harita görüntülerinde orta derecede artmış sinyal değişiklikleri izlenmektedir. Bu alandaki akut bir infarkt odağı konvansiyonel MRG'de gözden kaçabilirken, DAG'de yüksek sinyal göstermesi ile ayırt edilebilmektedir. Çalışmamızda bir olguda lökoaraiosis alanı içerisinde akut infarkt odağı saptanabilmiştir (Şekil 3).

Eko-planar difüzyon ağırlıklı görüntüleme manyetik suseptibiliteye duyarlılık gösterdiğinden hemorajiye de duyarlılık göstermektedir (1,5) Hemoraji odakları $b=500$ ve $b=1000 \text{ sn/mm}^2$ kesitlerde hipointensite göstermektedir. Böylece MRG, etkin medikal tedavilerin geliştiği bir dönemde iskeminin ve hematomların saptanmasında etkin kullanılabilmesiyle önemli fayda ve avantajlar sağlamakta-

dir (5). Çalışmamızda kontrol DA MRG 'si yapılan 10 olgunun 7' sinde gelişen hemorajik transformasyon, infarkt alanı içerisinde hipointens ağırlıklı miks sinyal özelliğinde izlenmiştir.

Çalışmamızda tüm DAG'lerde posterior fossanın inferior bölümünde görüntüler değişik derecelerde distorsiyone olduğu bildirilmektedir (posterior fossada manyetik suseptibilite artefaktı nedeni ile) (2,6,15). Ancak çalışmamızda, distorsiyon artefaktlarına rağmen, 2 olguda pons-beyin sapı lokalizasyonunda T2 ağırlıklı görüntülerde izlenebilen küçük infarkt odakları DAG'de ayırt edilmiş ve gösterilebilmiştir. Bu olgularda klinik bulgular da Wallenberg sendromuna uymakta olup DAG bulguları klinik ile de koreledir.

Bulgularımız, DAG'nin serebral infarktların saptanmasındaki ve lezyon yaygınlığının gösterilmesindeki etkinliği,

döneminin belirlenmesindeki ve yorumundaki kolaylığı açısından literatür sonuçları ile uyumlu bulunmuştur.

SONUÇ

DAG serebral infarktların özellikle de hiperakut infarktların saptanmasında oldukça etkin ve kullanışlı bir yöntemdir. Kısa çekim süresi gibi özellikleri başta olmak üzere, lökoaraiozisi akut infarkttan ayırt edebilmesi, hemorajiyi gösterebilmesi, kronik infarkt çevresinde olabilecek akut infarkt alanlarının belirleyebilmesi de başlıca avantajları olarak görünmektedir. Posterior fossada görüntülerin distorsiyone olması, spatial rezolüsyonunun altındaki fokal infarktlar ise tekniğin sınırlılıkları olarak bilinmeli, subakut infarktlarda DAG bulgularının normal olabileceği (psödonormalizasyon) ancak standard sekanslarda infarkta ait tipik bulguların görülebileceği akılda tutulmalıdır.

KAYNAKLAR

1. Burdette JH, Ricci PE, Petitti N, Elster AD. Cerebral Infarction: Time Course of Signal Intensity Changes on Diffusion-Weighted MR Images. AJR 1998; 171: 791-795
2. Lövlad KO, Laubach HJ, Baird AE, et al. Clinical Experience with Diffusion-Weighted MR in Patients with Acute Stroke. AJNR 1998; 19: 1061-1066
3. Edelman RR, Zlatkin MB, Hesselink JR. Clinical Magnetic Resonance Imaging. Philadelphia, W.B. Saunders Company, 1996 ed 2, pp 828-835
4. Chong J, Lu D, Aragao F, Singer MB, et al. Diffusion-Weighted MR of Acute Cerebral Infarction: Comparison of Data Processing Methods. AJNR 1998; 19:1733-1739
5. Ebisu T, Tanaka C, Umeda M, et al. Hemorrhagic and Nonhemorrhagic Stroke: Diagnosis with Diffusion-weighted and T2-weighted Echo-planar MR Imaging. Radiology 1997; 203:823-828
6. Lövlad KO, Jakob PM, Chen Q, et al. Turbo Spin-Echo Diffusion-Weighted MR of Ischemic Stroke. AJNR 1998; 19: 201-208
7. Ay H, Buonanno FS, Schaefer PW, et al. Posterior leukoencephalopathy without severe hypertension: Utility of diffusion-weighted MRI. Neurology 1998; 51: 1369-1376
8. Maier SE, Gudbjartson H, Patz S, et al. Line Scan Diffusion Imaging: Characterization in Healthy Subjects and Stroke Patients AJR 1998; 171: 85-93
9. Osborn AG. Diagnostic Neuroradiology. St. Louis, Missouri, Mosby Year Book, 1994 ed 2, pp.330-398
10. Ishihara M, Kumita S, Hayashi H and Kumazaki T. Loss of Interhemispheric Connectivity in Patients with Lacunar Infarction Reflected by Diffusion-Weighted MR Imaging and Single-Photon Emission CT. AJNR 1999; 20: 991-998
11. Arbelaez A, Castillo M, and Mukherji SK. Diffusion-Weighted MR Imaging of Global Cerebral Anoxia. AJNR 1999; 20: 999-1007
12. Ueda T, Yuh WTC, Maley JE, Quets JP, Hahn PY, and Magnotta VA. Outcome of Acute Ischemic Lesions Evaluated by Diffusion and Perfusion MR Imaging. AJNR 1999; 20: 983-989
13. Provenzale JM, Sorensen AG. Diffusion-weighted MR Imaging in Acute Stroke: Theoretic Considerations and Clinical Applications. AJR 1999; 173:1459-1467
14. Hachinski VC, Potter P, Merskey H. Leukoaraiosis. Arch Neurol 1987; 44:21-23
15. Latchaw RE. The Role of Diffusion and Perfusion MR Imaging in Acute Stroke Management. AJNR 1999; 20:957-959.

*RAD 99 4. Tıbbi Görüntüleme ve Girişimsel Radyoloji Kongresi'nde (26-31 Ekim 1999, Antalya) sözlü bildiri olarak sunulmuştur.