

Hepatik lipom: Radyolojik bulgular

Hepatic lipoma: Radiological findings

Demirpolat G¹ Yaman İ² Bülbül E¹ Yanık B¹

¹Balıkesir Üniversitesi Tıp Fakültesi, Radyoloji Anabilim Dalı, Balıkesir, Türkiye

²Balıkesir Üniversitesi Tıp Fakültesi, Genel Cerrahi Anabilim Dalı, Balıkesir, Türkiye

Özet

Hepatik lipom karaciğerin çok nadir rastlanan benign mezenşimal tümörüdür. Genellikle asemptomatiktir ve rastlantısal olarak saptanır. Malign dejenerasyon riski bulunmayan bu lezyon ultrasonografide (US) hemanjiyom ve hiperekojen metastaz ile karışabilir. Bilgisayarlı tomografi (BT) ve manyetik rezonans görüntüleme (MRG) homojen olması, pür yağ içermesi ve kontrast madde ile boyanmaması ile karaciğerin yağ içeren diğer lezyonlarından ayırt edilir. Bu çalışmada bulantı, geğirme, karında şişkinlik ve karın sağ üst kesiminde ağrı şikayetleri bulunan ve karaciğerinde 12 mm çapında lipom saptanan olgunun US, BT ve MRG görüntülerini sunduk. Karaciğer lipomlarının ayırıcı tanılarını literatür bilgileri dahilinde kısaca gözden geçirdik.

Anahtar Sözcükler: Karaciğer, lipom, ayırıcı tanı.

Summary

Hepatic lipoma is an extremely rare benign mesenchymal tumor. It is usually asymptomatic and encountered incidentally. The lesion has no malignant potential and may be confused with hemangiomas and hyperechoic metastases on ultrasonography (US). It could be differentiated from other fat containing liver lesions with its homogenous appearance, pure fat content and no enhancement after intravenous administration of contrast. In this report we are presenting US, computerized tomography (CT) and magnetic resonance imaging (MRI) findings of a case of nausea, belching, abdominal distension and abdominal pain in the right upper quadrant and a 12 mm diameter lipoma in the liver. We briefly reviewed the differential diagnosis of hepatic lipomas under the light of literature.

Key Words: Liver, lipoma, differential diagnosis.

Giriş

Karaciğer lipomları oldukça nadir saptanan benign tümörlerdir. Genellikle herhangi bir belirti vermezler ve tesadüfen saptanırlar. Ultrasonografide (US) hiperekojen izlenen bu lezyonların bilgisayarlı tomografi (BT) ve manyetik rezonans görüntüleme (MRG) bulguları tanı koydurucudur. Malign dejenerasyon göstermeyen bu lezyonların doğru bir şekilde tanınması gereksiz girişimleri önler (1).

Biz bu çalışmada karaciğerinde lipom saptanan olgunun US, BT ve MRG bulgularını sunduk ve literatürde daha önce yayınlanmış olan olguların ışığında hepatic lipomların radyolojik bulgularını ve ayırıcı tanılarını tartıştık.

Olgu Sunumu

Altmışdört yaşındaki kadın hasta 20 yıldır devam eden ve son 1 haftadır artan, bulantı, sık geğirme, karında şişkinlik ve karın sağ üst kesiminde ağrı şikayetleri ile hastanemizin genel cerrahi polikliniğine müracaat etti. Hipertansiyon, diyabet ve hiperkolesterolemi öyküsü bulunan olgunun fizik muayenesi olağandı. Üst gastrointestinal sistem endoskopisinde antral gastrit ve 2 mm'lik polip dışında bulguya rastlanmadı. Hastanın kolonoskopisinde 3 mm'lik polip ve sağ kolonda bir adet

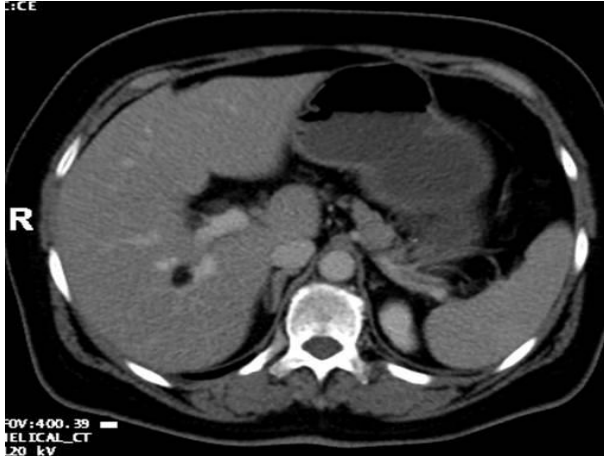
Yazışma Adresi: Gülen DEMİRPOLAT

Balıkesir Üniversitesi Tıp Fakültesi, Radyoloji Anabilim Dalı, Balıkesir, Türkiye

Makalenin Geliş Tarihi: 11.04.2013 Kabul Tarihi: 23.07.2013

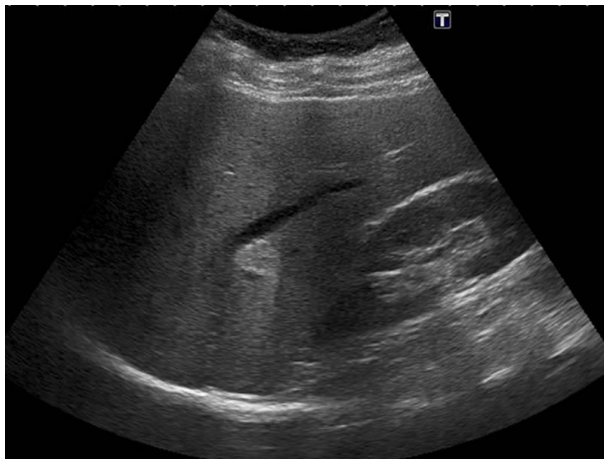
divertikül saptandı. Polibektomi yapılan ve sonucu adenomatöz polip gelen hastaya 3 yıl sonra kontrol kolonoskopi önerildi. Hastanın dış merkezde 5 ay önce yapılan US'nde karaciğer sağ lobda portal ven komşuluğunda hemanjiyom ile uyumlu yaklaşık 1.5 cm çapında hiperekojen lezyon tanımlanmıştı.

Kliniğimizde yapılan BT (64 dedektörlü Toshiba Aquilion) incelemesinde, karaciğerde minimal boyut artışı ve sağ portal venin posterior dalı komşuluğunda 12mm çapında, homojen hipodens iç yapıda, iyi sınırlı ve düzgün konturlu nodüler lezyon (Şekil-1) saptandı.



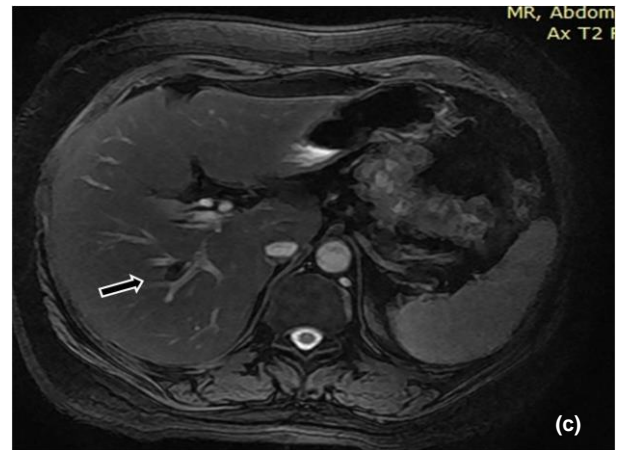
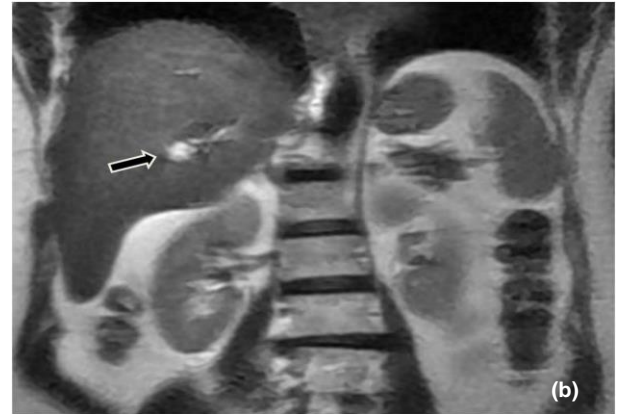
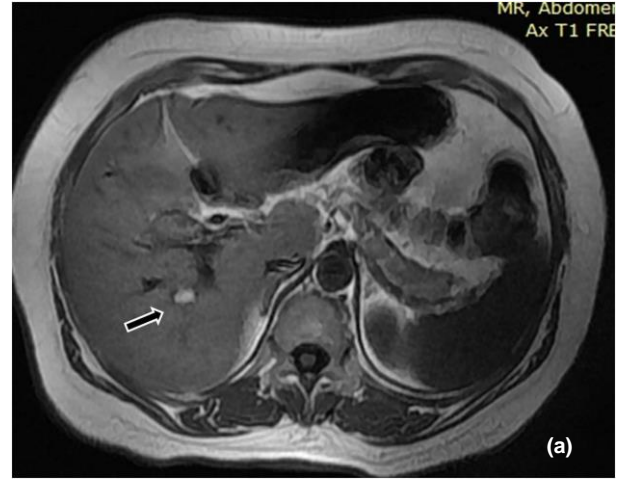
Şekil-1. Kontrastlı BT tetkikinde sağ portal venin posterior dalı komşuluğunda yağ dansitesinde (-26 HU ile -84 HU) homojen iç yapıda, düzgün konturlu nodüler lezyon izleniyor.

Cilt altı yağ dokuları ile benzer yoğunluktaki lezyonun atenüasyonu, -26 HU ile -84 HU arasındaydı. Bu bulguları ile lipom düşünülen olgunun US'si tarafımızdan tekrarlandı. US'de (Toshiba-Applo-MX) lezyonun periferi kalın rim şeklinde hiperekojen, santral kesimi hafif hipoekojen idi. Hafif posterior akustik güçlenmesi (Şekil-2) vardı.



Şekil-2. US incelemede periferi hiperekojen, santrali daha düşük ekojenitede olan ve hafif posterior akustik güçlenmesi bulunan lezyon görülüyor.

Renkli doppler US'de avasküler olan lezyonun komşuluğundaki vasküler yapıları yaylandırdığı dikkati çekti. Olgu ayrıntılı sorgulandığında yaklaşık 4 ay önce kendisine benzer şikayetler nedeniyle dış merkezde üst batin MRG çekildiği öğrenildi. Lezyon MRG'de T1 ve T2 ağırlıklı görüntülerde homojen hiperintens izleniyordu. Yağ baskılamalı T2 ağırlıklı görüntülerde (Şekil-3 a,b,c) sinyal kaybı mevcuttu ve bu bulgular lezyonun yağ içerdiğini gösteriyordu.



Şekil-3. (a) T1 ve (b) T2 ağırlıklı görüntülerde homojen hiperintens izlenen lezyonun (ok), yağ baskılamalı T2 ağırlıklı görüntüde (c) sinyal kaybı gösterdiği görülüyor.

Tartışma

Vücutta çok farklı yerlerde lipomlar tanımlanmıştır. Karaciğer lipomları çok nadiren saptanan mezenşimal orijinli benign tümörlerdir. Sıklıkla asemptomatikler ve tesadüfen saptanırlar (2). Farklı büyüklüklerde olabilirler, literatürde 13 cm çapında olan karaciğer lipomu tanımlanmıştır (3). Büyük boyutlu lezyonlar karın ağrısına neden olabilirler.

Lipomlar US'de hiperekojen iç yapıda, keskin sınırlı ve düzgün konturlu nodüler lezyonlar şeklinde izlenirler. Olgumuzda görüldüğü gibi sesin zayıflaması yağ dokusunda karaciğere oranla daha az olduğundan lipomların arkasında akustik güçlenme görülebilir (4). Sesin yayılım hızı da yağ dokusunda karaciğerden yavaş olduğu için yayılım hızı (*misregistration*) artefaktına neden olabilirler. Hepatik lipomlar US'de en sık hemanjiyom ve daha nadir görülen anjiyomyolipom, fokal yağ infiltrasyonu, hiperekojen metastaz ile karışır (1).

Hepatik lipomların BT ve MRG görünümü sıklıkla karakteristiktir. BT'de genellikle -20HU'den daha düşük dansitede ve homojen yapıda olup, intravenöz kontrast madde ile boyanmazlar MRG'de T1 ağırlıklı görüntülerde homojen hipointens olan lezyonlar kimyasal şift görüntüleme ve yağ baskılama teknikleri kullanıldığında sinyal kaybı gösterirler (5,6). Lipomların yağ içeren diğer lezyonlardan ayırıcı tanılarının yapılması önemlidir.

Karaciğerin yağ içeren patolojileri iyi sınırlı fokal yağ infiltrasyonu, anjiyomyolipom, myelolipom, liposarkom, Langerhans hücreli histiositozda görülen ksantomatöz lezyonlar, fokal nodüler hiperplazi, adenom, teratom ve kronik karaciğer hastalığı bulunan olgularda hepatosellüler karsinomdur (7).

Günlük pratikte, karaciğerde fokal yağ infiltrasyonu ile diğer lezyonlardan daha sık karşılaşılır. Portal venöz akımdaki azalma fokal yağlanmadan sorumlu tutulur. Fokal yağ infiltrasyonu, tipik yerleşimi (subkapsüler, safra kesesi/falsiform ligaman komşuluğu ve porta hepatis), kitle etkisi göstermemesi ve damarların lezyonun içinden hiç etkilenmeden devam etmesi ile

hepatik tümörlerden ayrılır. Kuşkuda kalınan vakalarda yağ baskılama teknikleri ile kesin tanı koyulabilir. Ancak multifokal nodüler yağ infiltrasyonları bulunduğu karar verilemeyebilir ve biyopsi yapılması gerekebilir (5,8).

Anjiyomyolipom ve myelolipomlar karaciğerin nadir görülen ve yağ içeren benign tümörlerindedir. Bu tümörler de asemptomatik hastalarda tesadüfen saptanırlar. Yağ dokusu dışında anjiyomyolipomlar düz kas ve damarsal yapılar, myelolipomlar ise kemik iliği yapıları içerirler, bu nedenle genellikle heterojen yapıdadırlar. Kontrast madde enjeksiyonundan sonra tümörlerin yumuşak doku komponentleri boyanır. Literatürde multipl karaciğer anjiyomyolipomu olan bir olguda BT'de lipomlardan ayırt edilemeyen tama yakın yağ içeren atipik anjiyomyolipomlar tanımlanmıştır. Bu olguda anjiyografiyle lezyonların vasküler yapısının gösterildiği ve anjiyomyolipom tanısının koyulduğu bildirilmiştir. Literatürde tuberoz skleroz olmadan karaciğerde multipl anjiyomyolipom bildirilen çok az sayıda olgu yayınlamıştır (9).

Karaciğerin primer liposarkomu çok nadirdir. Karaciğerde izlenen liposarkomlar genellikle retroperitoneal veya ekstremiteler liposarkomlarının metastazlarıdır (7).

Langerhans hücreli histiositoz multisistem bir hastalıktır. Karaciğer tutulumu çok nadirdir. Yaygın hastalıkta karaciğerde periportal alanlarda US'de ekojen izlenen, BT ve MRG'de yağ içeren ksantomatöz lezyonlar görülebilir (10).

Fokal nodüler hiperplazi, adenom, teratom, rejenerasyon nodülü ve hepatosellüler karsinom yağ içerebilir. Bu lezyonlar tanımlanmış karakteristik radyolojik bulguları ile lipomlardan kolaylıkla ayırt edilir.

Sonuç olarak, karaciğer lipomları çok nadir saptanan benign tümörlerdir. US'de hiperekojen izlenmeleri nedeniyle karaciğerin en sık görülen benign lezyonları olan hemanjiyomlarla karışabilirler. BT ve MRG de homojen olmaları, pür yağ içermeleri ve kontrast tutulumunun olmaması ile karaciğerin yağ içeren diğer lezyonlarından ayırt edilebilirler.

Kaynaklar

1. Anık Y, Derelibulut SS İnsidental hepatik lipomda radyolojik bulgular. Türk Onkoloji Dergisi 2009;24(4):181-4.
2. Çelikyay F, Çelikyay ZRY, Öner Y. Hepatik lipom BT ve MRG bulguları. Gazi Tıp Dergisi 2009;20(4):178-80.
3. Roberts JL, Fishman EK, Hartman DS, Sanders R, Goodman Z, Siegelmann SS. Lipomatous tumors of the liver: Evaluation with CT and US. Radiology 1986;158(3):613-7.
4. Martı-Bonmatı L, Menor F, Vizcaino I, Vilar J. Lipoma of the liver: US, CT and MRI appearances. Gastrointest Radiol 1989;14(1):155-7.
5. Valls C, Iannaccone R, Alba E, et al. Fat in the liver: Diagnosis and characterization. Eur Radiol 2006;16(10):2292-308.
6. Prayer LM, Schurawitzki HJ, Wimberger DM. Case report: Lipoma of the liver - ultrasound, CT and MR imaging. Clin Radiol 1992;45(5):353-4.
7. Prasad SR, Wang H, Rosas H, et al. Fat-containing lesions of the liver: Radiologic-pathologic correlation. Radiographics 2005;25(2): 321-31.
8. Basaran C, Karcaaltincaba M, Akata D, et al. Fat-containing lesions of the liver: Cross-sectional imaging findings with emphasis on MRI. AJR Am J Roentgenol. 2005;184(4):1103-10.
9. Wang YJ, Wang YC, Chien CC, Chen CJ, Yang RN, Fang CL. Diagnosis of hepatic angiomyolipomata. Clin Radiol 2009;64(3):329-34.
10. Radin DR. Langerhans cell histiocytosis of the liver: Imaging findings. AJR Am J Roentgenol 1992;159 (1):63-4.