

Asemptomatik mediastinal dev kavernöz hemanjiom**Asymptomatic mediastinal giant cavernous hemangioma**

Yeliz Erol Tarık Yağcı Ahmet Üçvet Soner Gürsoy

Sağlık Bilimleri Üniversitesi Dr. Suat Seren Göğüs Hastalıkları ve Göğüs Cerrahisi Eğitim ve Araştırma Hastanesi, Göğüs Cerrahisi Kliniği, İzmir, Türkiye

Öz

Anterior mediastende kavernöz hemanjiomlar nadir görülür ve tüm mediastinal tümörlerin %0.5'inden daha azını oluşturmaktadır. En sık semptomları dispne, öksürük ve göğüs ağrısıdır. Erişkinde mediastende genellikle kavernöz tip hemanjiom görülür. Asemptomatik bir mediastinal kitle nedeniyle kliniğimizde opere olan ve patolojik inceleme sonucu kavernöz hemanjiom olarak bildirilen olgu literatür eşliğinde sunuldu.

Anahtar Sözcükler: Kavernöz hemanjiom, mediasten.

Abstract

Cavernous hemangioma is a rare tumour of anterior mediastinum and comprises less than 0.5% of all mediastinal tumours. The most common symptoms are dyspnea, cough and chest pain. Usually cavernous type hemangioma is seen in adults mediastinum. The patient operated in our clinic due to asymptomatic mediastinal mass and reported to be a cavernous hemangioma is presented under the light of the literature.

Keywords: Cavernous hemangioma, mediastinum.

Giriş

Mediastinal hemanjiomlar nadir tümörler olup en sık semptomları dispne, öksürük ve göğüs ağrısıdır. Asemptomatik mediastinal kitle nedeniyle kliniğimizde opere olan ve patoloji sonucu kavernöz hemanjiom olarak bildirilen olgu literatür eşliğinde sunuldu.

Olgu Sunumu

Yirmi beş yaşında erkek hastanın, iş yeri taraması sırasında çekilen akciğer grafisinde patolojik görünüm saptanmış (Şekil-1a). Bilgisayarlı tomografisinde, ön mediastende orta hattın hemen solunda yaklaşık 70x49 mm boyutlu, içerisinde yağ dansitesinde ve yumuşak doku dansitesinde alanlar ve milimetrik boyutlu kalsifik odaklar izlenen lobüle konturlu solid görünümde kitlesel lezyon olduğu rapor edilmiş (Şekil-1b). Polikliniğimizde başvuran hasta yatırıldı.

PET-BT'de, anterior mediasten sol kesiminde yerleşimli, paraaortik alandan parakardiyal seviyeye dek uzanan, birbirine komşu multinodüler yapılardan oluşan

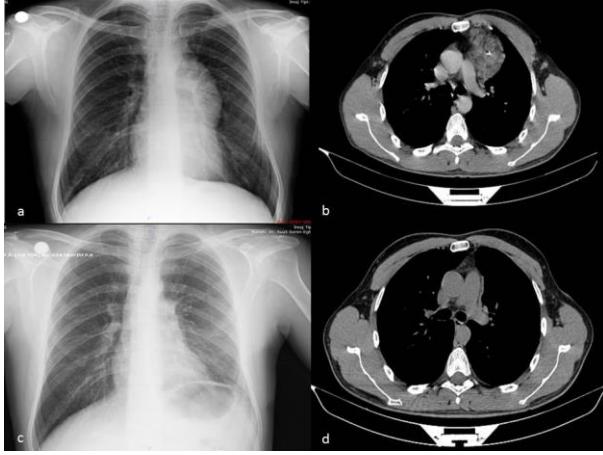
iç kesiminde kalsifiye alanlar gözlenen, heterojen dansiteli kitlesel lezyonda mediastinal vasküler yapılar ile eş ve minimal artmış düzeylerde 18F-FDG tutulumu izlendiği (SUV_{max} 2.3) rapor edildi. MR incelemesinde anterior mediastende timik orjinli ve benign görünümdeki lezyonun vasküler yapılara invazyon oluşturmadığı, periferik kistik komponentleri mevcut olduğu, multinodüler dağılım gösterdiği ve arada yağ doku komponentleri içerdiği bildirildi. Radyolojik ön tanı olarak timolipoma ya da germ hücreli tümör öngörüldü. Germ hücreli tümör ve lenfatik malignitelere yönelik yapılan biyokimyasal tetkiklerde β-HCG, α-fetoprotein, hemogram normal değerlerde idi. Hastaya tanı ve tedavi amaçlı cerrahi önerildi. Sol videotorakoskopik eksplorasyonda, mediastinal alandan apikal ve hiler bölgeye uzanan, perikard, üst lob apikal segment, hiler bölge, apikal göğüs duvarına sıkı yapışıklıkları olan, sert, yaklaşık 13 cm çapında kitle izlendi. Anterior mini torakotomi ile 4. interkostal aralıktan girildi. Kitle keskin ve künt diseksiyonla çevre dokulardan frenik sinir korunarak total olarak eksize edildi. Patolojik inceleme sonucu kitle, 13x9x4 cm boyutlarında çaplı kavernöz hemanjiom olarak bildirildi. Postoperatif sorunu olmayan hasta 5. günde çıkarıldı (Şekil-1c). Postoperatif 3. ayında kontrol BT ile değerlendirildi. Kontrol BT'de rezidü kitle ya da nüks olmadığı görüldü (Şekil-1d).

Yazışma Adresi: Yeliz Erol

Sağlık Bilimleri Üniversitesi Dr. Suat Seren Göğüs Hastalıkları ve Göğüs Cerrahisi Eğitim ve Araştırma Hastanesi, Göğüs Cerrahisi Kliniği, İzmir, Türkiye

Makalenin Geliş Tarihi: 30.12.2016 Kabul Tarihi: 19.01.2017

Hastadan tıbbi verilerinin yayınlanabileceğine ilişkin yazılı onam belgesi alındı.



Şekil-1. a.Preoperatif akciğer grafisi, b. Preoperatif BT'de ön mediastinal kitle görünümü, c. Postoperatif akciğer grafisi, d. Postoperatif BT.

Tartışma

Anterior mediastende kavernöz hemanjiom nadirdir ve tüm mediastinal tümörlerin %0.5'inden daha azını oluştururlar (1). Erişkinde mediastende genellikle kavernöz tip

hemanjiom görülür (2). Kavernöz hemanjiomlar anterior veya posterior mediastende lokalize olabilirler. En sık lokalize olduğu yer anterior mediastendir. Yamazaki ve ark. (3), Japonya'da son 50 yılda 51 mediastinal hemanjioma vakası bildirilmişler.

Mediastinal hemanjiomlarda en sık dispne, öksürük ve göğüs ağrısı semptomları görülürken olgumuzda olduğu gibi asemptomatik de olabilirler. Hemanjiomlarda genel olarak tedavi yöntemleri; gözlem ve spontan iyileşmeyi beklemek, steroid, sklerozan ajan enjeksiyonu veya krioterapi ile lezyonun destrükte edilmesi ve cerrahi eksizyondur. Mediastinal hemanjiomlarda ise genellikle büyük boyutlara ulaşip bası semptomları oluşturması nedeniyle takip uygun değildir. Ayrıca solid büyüme paterni, büyük boyutlara ulaşması ve infiltratif büyüme şekli nedeniyle malignite ile karıştırılabilir. Mediastinal hemanjioma genellikle bası semptomları ile bulgu veren benign tümörlerdir ve seçkin tedavi yöntemi cerrahi eksizyondur. Literatüre bakıldığında nadir görülen ve büyük boyutlara ulaşan mediastinal hemanjiomlar, olgumuzda da olduğu gibi cerrahi olarak eksize edilmiştir.

Kaynaklar

1. Cohen AJ, Sbaschnig RJ, Hochholzer L, Lough FC, Albus RA. Mediastinal hemangiomas. Ann Thorac Surg 1987;43(6):656-9.
2. Moran CE, Suster S. Mediastinal hemangioma: A study of 18 case s with emphasis on the spectrum of morphological features. Human Pathol 1995;26(4):416-21.
3. Yamazaki A, Miyamoto H, Saito Y, Matsuzawa H, Sakao Y, Anami Y. Cavernous hemangioma of the anterior mediastinum: Case report and 50-year review of Japanese cases. Jpn J Thorac Cardiovasc Surg 2006;54(5):221-4.