

Splenik arter psödoanevrizmasında acil endovasküler tedavi

Emergency endovascular treatment in splenic artery pseudoaneurysm

Elçin Aydın¹ Mustafa Gök² Halil Bozkaya³ Celal Çınar³ Mustafa Parıldar³

¹Başkent Üniversitesi İzmir Araştırma ve Uygulama Hastanesi, Radyoloji Kliniği, İzmir, Türkiye

²Adnan Menderes Üniversitesi Tıp Fakültesi, Radyoloji Anabilim Dalı, Aydın, Türkiye

³Ege Üniversitesi Tıp Fakültesi, Radyodiagnostik Anabilim Dalı, İzmir, Türkiye

Öz

Amaç: Splenik arter psödoanevrizmaları (SAPA) nadir görülen ancak rüptüre olduğunda yüksek mortalite oranı olan akut batin nedenlerindedir. Travma sonrası splenik arterde yaralanma ve aktif kanamanın olması da mortalitesi yüksek ve acil tedavi gerektiren bir durumdur. Çalışmamızın amacı SAPA'larda ve splenik arter yaralanmalarında endovasküler tedavinin etkinliğini kendi tecrübemiz ve literatür bilgileri eşliğinde tartışmaktır.

Gereç ve Yöntem: 2002-2016 tarihleri arasında çeşitli nedenlerle kontrastlı bilgisayarlı tomografi ile SAPA tanısı konan 3'ü kadın, 6'sı erkek toplam 9 hastanın endovasküler tedavileri yapıldı. Endovasküler tedavi splenik arter veya anevrizmanın platin mikrosarmallarla embolizasyonu (n=8) veya kaplı stent implantasyonu (n=1) şeklinde gerçekleştirildi.

Bulgular: Dokuz hastanın %33.3'ü kadın (n=3), %66.7'i erkek (n=6), ortalama yaşları 44.8 (23-66 yaş) idi. En sık semptom gastrointestinal kanama olup tüm hastalarda mevcuttu. SAPA nedenleri; travma (n=5), iyatrojenik (n=2), ve akut pankreatit (n=2) idi. Hastaların bilgisayarlı tomografi ve dijital substraksiyon anjiyografisinde psödoanevrizma (PA) (n=9) ve bir hastada splenik arterde PA'ya ek olarak splenik arter ve ven arası fistül (AVF) de gözlemlendi. Yedi hasta splenik arter embolizasyonu [parent arter oklüzyonu (PAO)] yapıldı, diğer 2 hasta kaplı stent ve koilleme ile tedavi edilmiştir. Tedavi sonrası sonuçlar iyi olup takip periyodunda (1 ay-14 yıl) komplikasyon gözlenmedi.

Sonuç: SAPA nadir ancak ölümcül sonuçlar doğurabilen akut batin nedenleri olup endovasküler yöntemlerle tedavileri güvenlidir ve iyi sonuçlar vermektedir.

Anahtar Sözcükler: Akut abdomen, splenik arter psödoanevrizması, endovasküler tedavi.

Abstract

Aim: Although splenic artery pseudoaneurysms (SAPA) are rare cause of acute abdomen, when they rupture they have high mortality rates. Posttraumatic splenic artery injury and/or active bleeding have also high mortality rates and they require immediate treatment. In our study we aim to discuss the endovascular treatment option for SAPA with our experience and literature.

Materials and Methods: Between 2002-2016 there were 9 patients (6 male, 3 female) who had endovascular treatment for SAPA diagnosed with abdominal CT. Endovascular treatment options were platinum coil embolization (n=8) or covered stent implantation (n=1).

Results: Mean age for 9 patients (6 male, 3 female) was 44.8 (in the range between 23-66 years). The only clinical symptom was massive gastrointestinal bleeding (9 patients). Etiologies for SAPAs were; trauma (n=5), iatrogenic (n=2) and acute pancreatitis (n=2). From CT scans and angio images there were pseudoaneurysms (PA) (n=9) and in one patient there were both PA and splenic arterio-venous fistula (AVF) between splenic artery and vein. Seven patients were treated with splenic artery embolization [parent artery occlusion (PAO)]. Other two patients with PA were treated with PA coiling and covered stent implantation. After treatment, results were good and in follow-up period (1-14 months) no complications were occurred.

Yazışma Adresi: Elçin Aydın

Başkent Üniversitesi İzmir Araştırma ve Uygulama Hastanesi,
Radyoloji Kliniği, İzmir, Türkiye

Makalenin Geliş Tarihi: 08.03.2017 Kabul Tarihi: 12.07.2017

Conclusion: Splenic artery injury is rare cause of acute abdomen with high mortality rate, and it can be treated safely with endovascular technics with good results.

Keywords: Acute abdomen, splenic artery pseudoaneurysm, endovascular treatment.

Giriş

Splenik arter psödoanevrizması (SAPA) nadir görülen ancak rüptür geliştiğinde hayatı tehdit edici akut batin nedenlerindedir. SAPA en sık pankreatit sonrası ya da travma sonrası görülür. SAPA'da rüptür riski yüksektir (1,2). SAPA tanısı ultrasonografi (US), bilgisayarlı tomografi (BT) ya da manyetik rezonans görüntüleme ile konur (3). SAPA tanı ve tedavisinde endovasküler yöntemler hem güvenli hem de başarılı bulunmuştur (1-5). Çalışmamızın amacı SAPA'larında endovasküler tedavinin etkinliğini kendi tecrübemiz ve literatür bilgileri eşliğinde tartışmaktır.

Gereç ve Yöntem

Başkent Üniversitesi İzmir Araştırma ve Uygulama Hastanesi, Girişimsel Radyoloji bölümünde 2002-2016 yılları arasında, endovasküler yöntem ile tedavi edilen dokuz hastanın hastane onayı alındıktan sonra yaş, cinsiyet, semptom ve bulguları, SAPA oluşma nedeni, dijital substraksiyon anjiyografi (DSA) bulguları, tedavi yöntemi, sonuç ve izlemleri geriye dönük olarak incelendi (Tablo-1).

Olguların başvuru anında rutin laboratuvar testleri, US ve kontrastlı BT incelemeleri yapıldı. Abdominal US ile

solid abdominal organlardaki vasküler patolojiler saptanabilir fakat barsak lümenindeki gazlardan dolayı mezenterik ve retroperitoneal vasküler yapıların US ile değerlendirilmesi kısıtlanabilir. Bundan dolayı BT gibi kesitsel yöntemler tanın kesinleşmesini sağlar. Her iki inceleme yönteminde de, SAPA'da splenik arterde lokalize genişleme izlenmektedir. Hastaların bu görüntüleme yöntemleri ile tanısı konulduktan sonra, tedavi amaçlı Girişimsel Radyoloji Bölümünde DSA incelemesi ve splenik arterin embolizasyonu yapıldı. Tüm hastalarda genel anjiyografik teknik kullanıldı ve femoral arter ile access sağlandı. Femoral artere *introducer* yerleştirildikten sonra çölyak arter 5F kıvrımlı veya ters kıvrımlı kateter ile (*Cobra veya Simmons1; Cook Medical, Inc., Bloomington, IN*) kateterize edildi. Splenik arter selektif kateterize edilmeden önce çölyak arteriyogramlar elde olundu ve bu şekilde dalağın kollateral besleyicileri (sol gastrik arter) kontrol edildi. Daha sonra aynı 5F kateter ile splenik arter kateterize edildi ve splenik arteriyogramlar elde olundu. Distal kateterizasyon için tüm hastalarda 2,7F Progreat mikrokateter (*Terumo, Japan*) sistemi kullanıldı. Dokuz hastanın 8'inde 0.018 inch ve 0.035 inch itilebilir platin mikrosarmal koiller (*Boston Scientific*), 1 hastada (olgu-8) greft kaplı stent (*Advanta 12, USA*) kullanıldı.

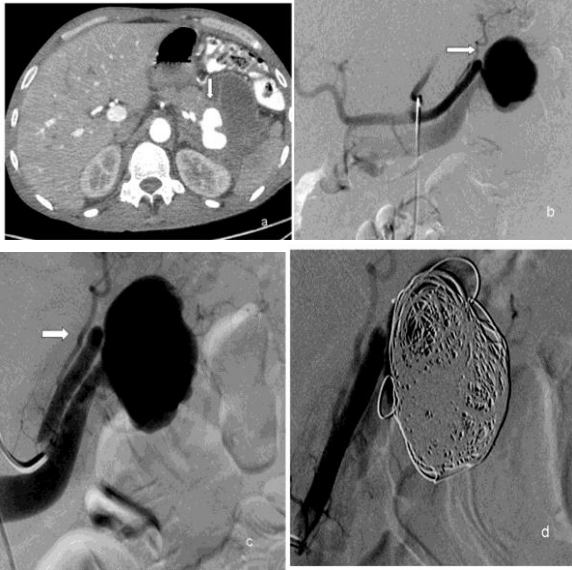
Tablo-1. Hastaların Demografik Bulguları, Klinik Bilgileri ve Tedavi Protokolleri, Sonuç ve Takip Periyodu.

Hasta No	Yaş / Cinsiyet	Neden	Semptom-Bulgu / Tanı Yöntemi	Konvansiyonel Anjiyografi Bulgusu	Endovasküler Tedavi	Sonuç	Takip periyodu
1	39/E	Kesici delici alet yaralanması	Masif üst GİS kanama / Kontrastlı BT	Splenik arterde 3,8x3 cm PA ve splenik arter-ven arası fistül	PA'nın koil ile embolizasyonu	İyi	4 ay
2	44/K	Distal pankreatektomi sonrası splenik arterde PA	Masif üst GİS kanama / Kontrastlı BT	Splenik arterde 3,5x3 cm PA	PAO (Koille embolizasyon)	İyi	10 yıl
3	62/K	Akut pankreatit sonrası splenik arterde PA	Masif üst GİS kanama / Kontrastlı BT	Splenik arter proksimalinde 2.5x2.5 cm PA	PAO (Koille embolizasyon)	İyi	1 yıl
4	23/E	Künt batin travması sonrası dalakta tip 4 laserasyon	Masif üst GİS kanama / Kontrastlı BT	Splenik arterde PA, DSA sırasında PA'da rüptür	PAO (Koille embolizasyon)	İyi	8 yıl
5	25/K	Künt batin travması sonrası dalakta subkapsüler masif hematoma	Masif üst GİS kanama / Kontrastlı BT	Splenik arterde PA, DSA sırasında PA'da rüptür	PAO (Koille embolizasyon)	İyi	10 yıl
6	58/E	Travma	Masif üst GİS kanama / Kontrastlı BT	Splenik arterde PA, DSA sırasında psödoanevrizmada rüptür	PAO (Koille embolizasyon)	İyi	14 yıl
7	31/E	Travma, dalakta laserasyon	Masif üst GİS kanama / Kontrastlı BT	Splenik arterde PA, DSA sırasında PA'da rüptür	PAO (Koille embolizasyon)	İyi	12 yıl
8	66/E	Akut pankreatit sonrası pseudokiste kistogastrostomi sırasında splenik arterde PA	Masif üst GİS kanama / Kontrastlı BT	Splenik arterde psödoanevrizma DSA sırasında PA'da rüptür	Kaplı stentle PA embolizasyonu	İyi	1 ay
9	56/E	Akut pankreatit sonrası splenik arterde PA	Masif üst GİS kanama / Kontrastlı BT	Splenik arterde psödoanevrizma, DSA sırasında PA'da rüptür	PAO (Koille embolizasyon)	İyi	7 yıl

BT: Bilgisayarlı Tomografi, PA: Psödoanevrizma, PAO: Parent Arter Oklüzyonu.

Bulgular

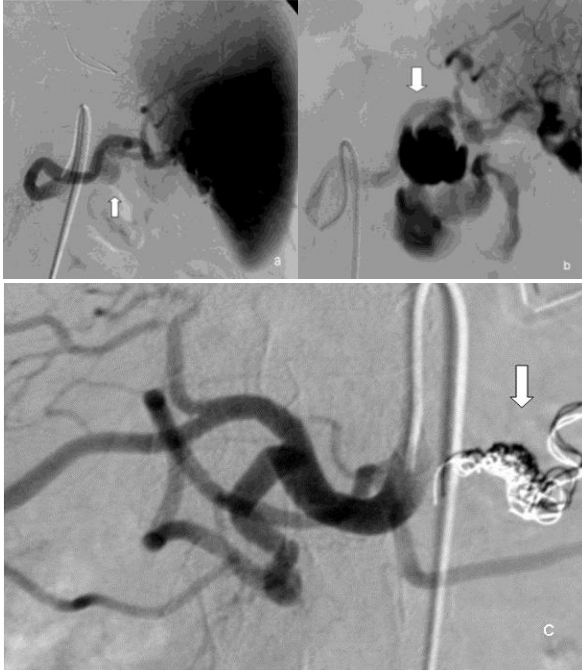Başkent Üniversitesi İzmir Araştırma ve Uygulama Hastanesi Radyoloji Anabilim Dalı, Girişimsel Radyoloji Bölümünde endovasküler tedavi gören dokuz (K/E: 3/6) hastanın yaş ortalamaları 44.8 (23-66 yaş) idi. Hastaların hepsinde gastrointestinal kanama bulunmaktaydı ve buna bağlı hipotansiyon ve taşikardi bulgusu saptandı (n=9, %100). Hastaların hemodinamik stabilizasyonu, işlem öncesinde ve sonrasında kan transfüzyonu ve intravenöz kolloid tedavi ile sağlandı. Beş travma hastasından bir tanesi kesici delici alet yaralanması (olgu-1, Şekil-1) diğer dört hasta ise künt travma sonucu yaralandığı saptanmıştı (olgu-4,5,6,7).



Şekil-1. a. 39 yaşında erkek hastada kesici-delici alet yaralanması sonrası BT incelemesinde splenik arterde pseudoanevrizma (ok), b,c. DSA görüntülerde splenik arter ve ven arası fistül ve splenik arterde pseudoanevrizma (ok), d. pseudoanevrizmanın koille embolizasyonu (ok).

İki iyatrojenik splenik arter yaralanması olan hastalardan birinde distal pankreatektomi operasyonu sonrası splenik arterde psödoanevrizma (PA) gelişmiştir (olgu-2), diğerinde ise akut pankreatit sonrası gelişen psödoanastomozun operasyonu (kistogastrostomi) sırasında gelişmiştir (olgu-8). İki hastada BT'de akut pankreatit sonrası splenik arterde PA olduğu anlaşılmıştı (olgu-3,9). Künt batın travması geçiren hastalardan (4 hasta) BT'de dalakta tip 4 laserasyon saptanan hasta (olgu- 4) hipotansiyon ve genel durum bozukluğu ile acil DSA incelemeye alındı. Splenik arterde kontrast ekstrevasasyonu olduğu görülen hastaya splenik

artere koiller ile embolizasyon işlemi uygulandı. Diğer bir künt travmalı 31 yaşındaki erkek hastada (olgu-7) BT'de dalakta laserasyon geliştiği görüldü ve aynı gün içinde hastanın DSA incelemesinde splenik arterdeki kontrast ekstrevasasyonu koilleme yöntemi ile durduruldu. Olgu-8'de akut pankreatit sonrası gelişen psödoanastomozun operasyonu sonrasında gelişen psödoanastomozun operasyonu uygulandıktan sonra karın ağrısı gelişmesi üzerine işlemden bir gün sonrasında çekilen kontrastlı BT'de splenik arterde PA izlendi. Bunun üzerine splenik artere kaplı stent takılarak PA'ya embolizasyon işlemi uygulandı. Batına künt travma sonrası gastrointestinal kanama ve hipotansiyon gelişen 25 yaşındaki kadın hastada (olgu-5) kontrastlı BT'de dalakta subkapsüler masif hematoma olduğu görüldü. Aynı gün içinde yapılan DSA'da splenik arterdeki kontrast ekstrevasasyonu tespit edildi ve splenik arterde parent arter oklüzyonu (PAO) uygulandı. 58 yaşındaki erkek hastada (olgu-7) splenik arterde travma sonucu PA geliştiği ve PA lokalizasyonunda rüptür geliştiği saptandı. Acil koşullarda hastaya endovasküler olarak splenik artere PAO işlemi uygulandı. 56 yaşındaki erkek hastada (olgu-9) akut pankreatit tanısı sonrası tedaviye rağmen karın ağrısının geçmemesi üzerine çekilen kontrastlı BT'de splenik arterde PA izlendi. Hastaya PA tedavisine yönelik DSA işlemi gerçekleştirilirken PA'nın rüptüre olduğu görüldü ve splenik artere PAO işlemi uygulandı (olgu-9, Şekil-2). Hastaların takip süreleri başvuru tarihlerinin farklılığı nedeniyle 1 ay ile 14 yıl arasında değişmekteydi. Çalışmamızda sunduğumuz 7 hastada travma (n=5 primer travma + n=2 iyatrojenik) ve akut pankreatit (n=2) sonrası SAPA mevcuttu, hastaların 8 tanesi splenik arterin ve/veya PA'nın koilleme yöntemi ile embolizasyonu sonucu tedavi edilirken bir tanesi kaplı stent ile tedavi edilmiştir. Hastaların hastanede kalış süreleri 2-7 gün arasında değişmektedir. Hastalarda takip periyodunda (1 ay-14 yıl, hastaların başvuru süresine göre değişen oranlarda) komplikasyon gelişmemiştir.



Şekil-2. a. 56 yaşında erkek hastada DSA görüntülerinde akut pankreatit sonrası gelişen pseudoanevrizma izlenmektedir (ok), b. DSA esnasında pseudoanevrizmada rüptür (ok) gelişti, c. koille embolizasyon ile tedavi edildi (ok).

Tartışma

PA arter duvarında yırtılma ve etrafında hematoma gelişmesi ile gerçek bir duvara sahip olmayan sadece intima ve media katmanları olan, rüptür riski yüksek; travma, cerrahi, endoskopik veya radyolojik girişimsel işlemler sonrası iyatrojenik, inflamatuvar veya enfeksiyöz nedenlerle oluşan lezyonlardır (6). Splenik arter viseral dolaşımında en sık PA gelişen arterdir (4,5). Klinik olarak splenik arter anevrizmasının aksine SAPA'lar sıklıkla semptomatiktir ve en sık bulgu karın ağrısıdır (7). Diğer semptomlar hematokezya, pankreatik kanala kanama ve hematemezdir (4). Semptomlar ile SAPA çapı arasında korelasyon izlenmemektedir. SAPA çapları literatürde ortalama 4.8 cm (17 cm'e dek değişen oranlarda) saptanmıştır (4). Tedavi edilmediği takdirde SAPA rüptür riski %37 ve

rüptüre olduğunda mortalite riski ise %90 oranındadır (7,8). SAPA'ları rüptür riski nedeniyle ölümcül bir klinik tablodur. SAPA tanısı konulduktan sonra hastaların prognozu açısından erken tedavi gerekmektedir. Tedavi cerrahi ya da endovasküler yöntemlerle olabilir. Travma sonrası BT'de saptanan dalak yaralanmalarında son yıllarda hastalara yaklaşım değişmiştir. Özellikle splenektomi sonrası gelişen ve bazen ölümcül sonuçlar doğurabilen enfeksiyonlar nedeniyle hemodinamik açıdan stabil olan hastalarda cerrahi tedaviden kaçınılmaktadır, bu hastalarda dalağı koruyucu tedaviler ön plana çıkmıştır (9,10). Gerek hastanede kalış süresinin kısalığı gerekse güvenli bir yöntem olması nedeniyle endovasküler yöntemler tedavide iyi bir alternatiftir (4). Splenik PA'ların literatürde tercih edilen endovasküler tedavi yöntemleri; koil embolizasyonu veya teknik açıdan mümkünse ve vasküler anatomi izin veriyorsa lezyon boyunca stent-greft yerleştirilmesidir. Splenik dokunun kollateral dolaşımının iyi olmasından dolayı koil embolizasyonunda kullanılması gereken teknik distal ve proksimal embolizasyon tekniğidir (sandviç tekniği). Bu teknikte anevrizma boyunun distali ve proksimali koiller ile embolize edilmesi gerekir, bu şekilde PA kesesinin kollateral sirkülasyon ile dolması engellenir ve kese içindeki basınç düşürülerek kesenin tromboze olması sağlanır (11).

Endovasküler tedavi uygulanan hastaların takibinde BT hem non-invaziv olması hem de komplikasyonları ve dalağın perfüzyonunu gösterebilmesi açısından tercih edilen yöntemdir (4).

Sonuç

SAPA gibi hayatı tehdit eden durumlarda gerek dalağın korunması gerekse hastanede kalış süresinin kısa olması ve tekniğin güvenle uygulanabilir olması endovasküler tedaviyi bu hasta grubunda ilk seçenek yapmaktadır. Bu yaklaşımın geniş serili çalışmalarla ileriye yönelik olarak değerlendirilmesi gereklidir.

Çıkar örtüşmesi: Bildirilmedi.

Kaynaklar

1. McDermott VG, Shlansky-Goldberg R, Cope C. Endovascular management of splenic artery aneurysms. *Cardiovasc Intervent Radiol* 1994;17(4):179-84.
2. Stabile BE, Wilson SE, Debas HT. Reduced mortality from bleeding pseudocysts and pseudoaneurysms caused by pancreatitis. *Arch Surg* 1983;118(1):45-51.
3. Guillon R, Garcier JM, Abergel A, et al. Management of splenic artery aneurysms and false aneurysms with endovascular treatment in 12 patients. *Cardiovasc Intervent Radiol* 2003;26(3):256-60.

4. Rebonato A, Maiettini D, Krokidis M, Graziosi L, Rossi M. Late migration of a covered stent into the stomach after repair of a splenic artery pseudoaneurysm. *Radiology Case* 2016;10(2):26-32.
5. Rossi M, Rebonato A, Citone M, La Torre M, David V. Common hepatic artery aneurysm successfully treated with a celiac axis stent graft. Two years of follow up. *Eur J Radiol Extra* 2010;75(3):125-8.
6. Ikeda O, Tamura Y, Nakasone Y, Iryou Y, Yamamshita Y, Kumamoto H. Nonoperative management of unruptured visceral artery aneurysms: Treatment by transcatheter coil embolization. *J Vasc Surg* 2008; 47:1212-9.
7. Agrawal GA, Johnson PT, Fishman EK. Splenic artery aneurysms and pseudoaneurysms: Clinical distinctions and CT appearances. *AJR* 2007;188(4):992-9.
8. LiPuma JP, Sachs PB, Sands MJ, Stuhlmiller S, Herbener TE. Angiography/interventional case of the day: Splenic artery pseudoaneurysm associated with pancreatitis. *AJR* 1997;169(1):262-3.
9. Parihar ML, Kumar A, Gamanagatti S et al. Role of splenic artery embolization in management of traumatic splenic injuries: A prospective study. *Indian J Surg* 2013;75(5):361-7.
10. Bessoud B, Denys A, Calmes JM et al. Nonoperative management of traumatic splenic injuries: Is there a role for proximal splenic artery embolization? *AJR Am J Roentgenol* 2006;186(3):779-85.
11. Jesinger RA, Thoreson AA, Lamba R. Abdominal and pelvic aneurysms and pseudoaneurysms: Imaging review with clinical, radiologic, and treatment correlation. *Radiographics* 2013;33(3):E71-E96.