

## İzotretinoin kullanımına bağlı gelişen sekonder intrakraniyal hipertansiyon olgusu

A case of secondary intracranial hypertension resulted from isotretinoin use

Apaydın Doğan E<sup>1</sup> Eruyar E<sup>2</sup> Genç E<sup>1</sup> Demir O<sup>1</sup>

<sup>1</sup>Necmettin Erbakan Üniversitesi, Meram Tıp Fakültesi, Nöroloji Anabilim Dalı, Konya, Türkiye

<sup>2</sup>Ağrı Devlet Hastanesi, Nöroloji Kliniği, Ağrı, Türkiye

### Özet

İdiyopatik intrakraniyal hipertansiyon (İH) sekonder bir neden belirlenmeksizin ortaya çıkan baş ağrısı ve görme bozukluğu olarak tanımlanır. Buna yol açan potansiyel nedenler saptanmışsa sekonder İH teriminin kullanılması daha uygundur. Sunulan olguda retinoid kullanımına bağlı sekonder İH gelişmiş, ilacın kesilmesi ve uygun tedavi ile birkaç hafta sonra büyük oranda düzelme gözlenmiştir. Yirmi yaşında kadın hasta baş ağrısı, bulantı ve bulanık görme yakınmalarıyla başvurdu. Başvurudan önceki altı ay boyunca izotretinoin tedavisi almaktaydı. Birkaç gün önce bir dış merkezde retinoid tedavisi bırakılarak düşük doz asetazolamid başlanmasına rağmen hiç düzelme olmamıştı. Başvurduğunda BOS basıncı 81cm H<sub>2</sub>O idi ve her iki görme alanında tama yakın konstantrik daralma vardı. Tekrarlayan lomber ponksiyonlar ve daha yüksek doz asetazolamid ile günler içinde semptomları düzeldi. Taburcu olduğunda görme alanları büyük oranda düzelmişti. Tetrasiklin, steroid ve retinoidler dermatoloji pratiğinde nispeten sık kullanılırlar. Bu ilaçların özellikle genç kadın hastalarda kullanımı sırasında sekonder İH zaten yatkınlık taşımaları nedeniyle akılda tutulmalıdır.

**Anahtar Sözcükler:** İntrakraniyal hipertansiyon, izotretinoin, sekonder.

### Summary

*Idiopathic intracranial hypertension (IH) is characterized by headache and visual disturbance without any identified secondary cause. When potential contributing causes are detected, it is better that the term secondary IH be adopted. Presented below is a case of secondary IH caused by retinoids in which reversal to a great degree was observed a few weeks after cessation of the drug and with proper treatment.*

*A twenty year old female patient was admitted with headache, nausea and blurred vision. She had been on isotretinoin therapy for six months prior to her admission. Although she stopped retinoid use and was started with low dose acetazolamide at an outside institution several days before, she did not show any improvement. On admission she had a CSF pressure of 81cm H<sub>2</sub>O and near total concentric contraction of both visual fields. With serial lumbar punctures and higher dose acetazolamide, her symptoms began to improve within several days. Her visual fields improved to a great degree at discharge. Tetracyclines, steroids and retinoids are relatively frequently used in dermatological practice. Secondary IH should be kept in mind when using these drugs particularly in young female patients for they already have a susceptibility to develop this condition.*

**Key Words:** Intracranial hypertension, isotretinoin, secondary.

### Giriş

İdiyopatik intrakraniyal hipertansiyon (İH) sekonder bir nedenin gösterilemediği İH olgularını tanımlar ve hastalar çoğunlukla genç ve obez kadınlardır. Bununla birlikte idiyopatik İH birçok ilaç ve tıbbi durumla ilişkilendirilmiştir (1).

Herhangi bir ilaç ya da belli bir nedene bağlı olduğu gösterilen İH olgularının sekonder İH olarak adlandırılması daha uygundur. Bu gibi durumlarda ilacın kesilmesi ya da alta yatan nedenin tedavisi ile BOS basıncının normale dönmesi beklenir (2). Çocukta ve erişkinde çeşitli ilaçlar sekonder intrakraniyal hipertansiyona yol açabilirler.

Dermatolojide özellikle akne tedavisinde kullanılan ilaçlardan olan tetrasiklinler, retinoidler (izotretinoin) ve steroidler bunlar arasındadır. Bu ilaçların sık kullanıldığı genç kadın hasta popülasyonu aynı zamanda idiyopatik İH'nin da sık görüldüğü hasta grubudur. Bu olgu obez

Yazışma Adresi: Emine GENÇ

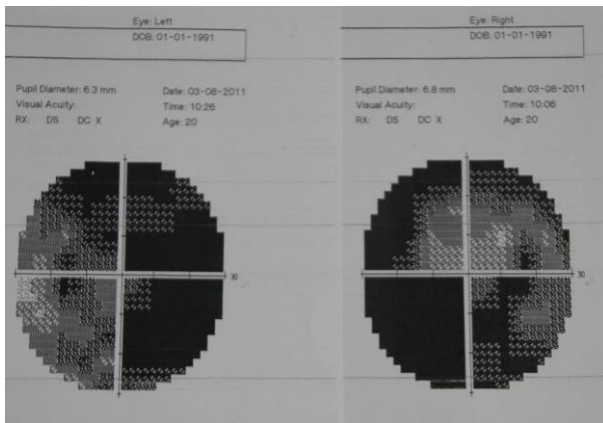
Necmettin Erbakan Üniversitesi, Meram Tıp Fakültesi, Nöroloji Anabilim Dalı, Konya, Türkiye

Makalenin Geliş Tarihi: 23.03.2013 Kabul Tarihi: 11.12.2013

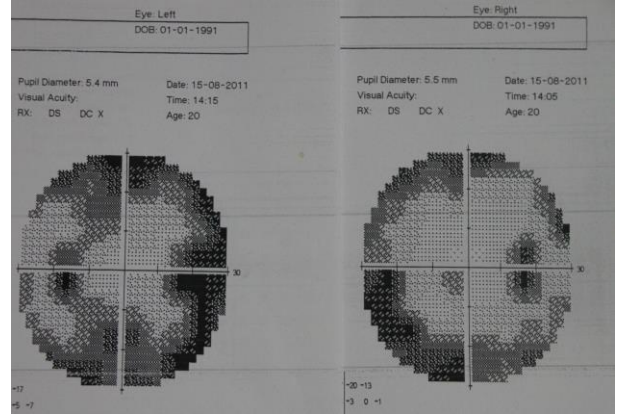
olmayan genç kadın hastalarda bir sekonder intrakraniyal hipertansiyon nedeni olarak ilaç kullanımının göz önüne alınması gereğini vurgulamak amacıyla sunulmuştur.

### Olgu Sunumu

Yirmi yaşında kadın hasta baş ağrısı, bulantı, kusma ve bulanık görme yakınmalarıyla baş vurdu. Üç hafta kadar önce başlayan baş ağrıları gün boyunca sürekliydi, sabah uyanışta ve akşam saatlerinde artış gösteriyordu. Boynundan başlayarak iki taraflı olmak üzere alın ve şakaklarına yayılıyordu ve çoğunlukla zonklayıcıydı. On beş gün kadar sonra baş ağrısına bulantı ve kusma da eklenmişti. Başvurusundan önceki birkaç gün içinde sık kusmalarının olması nedeniyle acil servise başvurmuş ve intravenöz mayi tedavisi almıştı. Son 4-5 gündür görmede bulanıklık ve eğilip doğrulduğunda saniyeler içinde düzelen geçici göz kararmaları vardı. Baş vurduğu dış merkezde 250mg/gün asetazolamid başlanmış ancak yakınmaları giderek artmıştı, kuyruk sokumundan boynuna kadar yayılan ağrılar hissediyordu. Son altı ay boyunca akne tedavisi için izotretinoin kullanmıştı ve bir hafta öncesine kadar da kullanmaya devam ediyordu. Nörolojik muayenesinde bilateral papilödem tespit edildi, görme keskinliği normaldi ve başka patolojik bulgu saptanmadı. Kraniyal MR normal bulundu. Göz konsültasyonunda bilateral optik diskte ödem, eksuda ve hemorajik alanlarla renkli görmede azalma tespit edildi. Perimetrik incelemede her iki görme alanında totale yakın konsantrik daralma vardı. BOS basıncı 81cm H<sub>2</sub>O olarak ölçüldü, BOS içeriği normal bulundu. Asetazolamid dozu 750mg/güne çıkıldı ve boşaltıcı LP'ler uygulandı. Bir hafta içinde BOS basıncı 25cm H<sub>2</sub>O'ya kadar düştü ve yakınmalarında yarıdan fazla düzelme olduğu gözlemlendi. 1500mg/gün asetazolamid almaktayken taburcu edilen hastanın on gün sonraki kontrolünde yakınmaları tamamen düzelmişti ve görme alanında da belirgin düzelme vardı (Şekil 1a ve 1b).



Şekil-1a. Hastanın yatıştan hemen sonraki görme alanı.



Şekil-1b. Hastanın taburcu olmadan önceki görme alanı.

### Tartışma

Birçok olgu sunumu ve hasta serisinde ilaçlarla İH ilişkisinden söz edilmektedir. Bunlar arasında A vitamini (A hipervitaminozu) ile A vitamini türevleri olan izotretinoin ve all-trans-retinoik asit, antibiyotikler (tetrasiklin/minosiklin, nalidiksik asit, florokinolonlar, sülfamidler), hormonlar (büyüme hormonu, oral kontraseptifler, progesteron, danazol), lityum gibi farmakolojik ajanlarla steroidlerin sonlandırılması yer alır (2). Hastaların büyük bölümünde sorumlu olan ilacın kesilmesiyle semptomlar düzelir ancak az sayıda hastada kronik tıbbi tedavi hatta cerrahi tedavi gerektiği gözlenmiştir (3). İzotretinoin (Roaccutane) şiddetli ve diğer tedavilere yanıt vermeyen akne tedavisinde kullanılan sentetik bir A vitamini türevidir, mekanizması bilinmemekle birlikte yağ bezlerinin fonksiyonunu ve keratinizasyonu inhibe etmektedir. İki ana metaboliti 13-cis-retinoik asit ve all-trans retinoik asittir. Her ikisinin de İH'ye yol açtığı gösterilmiştir (1). İzotretinoinin normal dozda, yüksek dozda veya tetrasiklinlerle kombine kullanımı sonucu oluşmuş sekonder İH olguları bildirilmiştir (4).

A vitamini ile İH ilişkisi uzun zamandır bilinmektedir. İlk kez Kuzey Kanada'da yer alan bir ada olan Nova Zembla'ya giden bir grup Hollanda'lıda bulantı, kusma, başdönmesi ve dermatit ortaya çıkmış, sonradan bunun kutup ayısı karaciğeri yenmesiyle ilişkili A vitamini hipervitaminozuna bağlı olduğu anlaşılmıştır. Sonuç olarak, vücuda hem doğal yolla hem de sentetik olarak retinoidlerin girmesi ile sekonder İH olduğu gözlenmiştir (5).

A vitamininin İH fizyopatolojisindeki yeri kesin olmakla birlikte bunu hangi mekanizma ile yaptığı kesinleşmemiştir. A vitamini ve İH arasındaki güçlü ilişki nedeniyle dışarıdan A vitamini almayan İH hastalarında serum ve BOS A vitamini düzeyleri çalışılmıştır. Yapılan bir çalışmada idiyopatik İH'lı hastalarda serum retinol konsantrasyonları kontrol grubuna göre yüksek bulunmuştur (6), bir başka çalışmada ise ortalama

serum retinol düzeyleri normal kontrol grubuna göre yüksek bulunmakla birlikte aradaki fark anlamlılık düzeyine ulaşmamıştır. Aynı çalışmada serumda retinol bağlayan protein düzeyleri ise hastaların yaklaşık dörtte birinde yüksek bulunurken kontrol grubundakilerin hiçbirinde yüksek çıkmamıştır. Buna dayanarak A vitamini metabolizmasında transport sistemiyle ilişkili bir anormalliğin idiyopatik İH'ye yol açtığı ileri sürülmüştür (7). Bazı idiyopatik İH hastalarında BOS'da A vitamini düzeyi kontrollere göre anlamlı oranda yüksek bulunmuştur (8). Benzer biçimde Tabassi ve ark. (9), idiyopatik İH'lı hastalarda BOS retinol düzeylerini yüksek bulurken serum düzeylerini normal bulmuşlardır. Daha yeni bir çalışmada idiyopatik İH'lı hastalarda BOS ve serumda retinol ve retinol bağlayan protein düzeyleri ölçülmüş, retinol/retinol bağlayan protein oranının BOS'da serumdan daha yüksek olduğu görülmüştür (10). Ülkemizde izotretinoinin yan etkilerinin değerlendirildiği iki ayrı çalışmada da yan etki olarak sekonder İH rastlanmadığı bildirilmiştir (11,12).

Bazı idiyopatik İH'lı hastalarda BOS veya serumda retinol düzeyleri yüksek bulunsada hastaların bir kısmında bu ilişkinin gösterilememiş olması başka mekanizmaların da rolü olabileceğini düşündürmektedir. Retinolün araknoid villuslardan BOS geri emilimi üzerinde etkili olabileceği ileri sürülmüş ancak bu kesin olarak kanıtlanamamıştır. Retinol, retinol bağlayan protein, bir başka taşıyıcı protein olan transtiretin ve hatta diğer retinoidlerin (cis ve trans retinoik asit gibi) hem BOS hem de serumdaki değerlerinin idiyopatik İH'lı hastalarda, başka nedenlerle kafa içi basıncın yükseldiği durumlarda ve normal kontrollerde karşılaştırıldığı başka çalışmalara ihtiyaç bulunmaktadır. Dermatoloji pratiğinde akne tedavisinde bazen izotretinoinle birlikte kullanılan tetrasiklinler de idiyopatik İH yapabilen bir ilaç grubudur, bunlar kombine edildiğinde İH riski daha da artmaktadır (3). Her iki ilacın da bu yan etkisi tedavi sırasında akılda tutulmalı ve hastalar İH semptomları açısından yakından izlenmelidir.

#### Kaynaklar

1. Friedman DI. Medication induced intracranial hypertension in dermatology. *Am J Clin Dermatol* 2005;6(1):29-37.
2. Binder DK, Horton JC, Lawton MT, et al. Idiopathic intracranial hypertension. *Neurosurgery* 2004;54:538-52.
3. Lee AG. Pseudotumor cerebri after treatment with tetracycline and isotretinoin for acne. *Cutis* 1995 Mar;55(3):165-8.
4. Roytman M, Frumkin A, Bohn TG. Pseudotumor cerebri caused by isotretinoin. *Cutis* 1988;42(5):399-400.
5. Fishman R. Polar bear liver, vitamin A, aquaporins and pseudotumor cerebri. *Ann Neurol* 2002;52(5):531-3.
6. Jacobson DM, Berg R, Wall M, et al. Serum vitamin A concentration is elevated in idiopathic intracranial hypertension. *Neurology* 1999;53(5):1114-8.
7. Selhorst JB, Kulkantrakorn K, Corbett JJ, et al. Retinol binding protein in idiopathic intracranial hypertension. *J Neuroophthalmol* 2000;20(4):250-2.
8. Warner JE, Bernstein PS, Yemelyanov A, et al. Vitamin A in the cerebrospinal fluid of patients with and without idiopathic intracranial hypertension. *Ann Neurol* 2002;52(5):647-50.
9. Tabassi A, Salmasi AH, Jalali M. Serum and CSF vitamin A concentrations in idiopathic intracranial hypertension. *Neurology* 2005;64(11):1893-6.
10. Warner JE, Larson AJ, Bhosale P, et al. Retinol binding protein and retinol analysis in cerebrospinal fluid and serum of patients with and without idiopathic intracranial hypertension. *J Neuroophthalmol* 2007;27(4):258-62.
11. Çıkım AÇ, Seyhan M. Akne vulgaris tedavisinde izotretinoinin etkinliği ve yan etkileri. *Türkdern* 2008;42(1):51-5.
12. Karadağ AS, Çalka Ö, Akdeniz N. İzotretinoin kullanan 150 akne vulgaris hastasında yan etkilerin değerlendirilmesi. *Türkdern* 2011;45(1):37-42.