

Radyoterapiye bağlı pelvik yetmezlik kırığında tanıdan tedaviye multidisipliner yönetim

Multidisciplinary management of radiotherapy induced pelvic insufficiency fractures from diagnosis to treatment

Senem Alanyalı¹ Özge Duran¹ Mehmet Argın² Funda Çalış Atamaz³ Burçin Keçeci⁴

¹Ege Üniversitesi Tıp Fakültesi, Radyasyon Onkolojisi Anabilim Dalı, İzmir, Türkiye

²Ege Üniversitesi Tıp Fakültesi, Radyodiagnostik Anabilim Dalı, İzmir, Türkiye

³Ege Üniversitesi Tıp Fakültesi, Fiziksel Tıp ve Rehabilitasyon Anabilim Dalı, İzmir, Türkiye

⁴Ege Üniversitesi Tıp Fakültesi, Ortopedi ve Travmatoloji Anabilim Dalı, İzmir, Türkiye

Öz

Pelvik yetmezlik kırığı (PYK), pelvik bölge malignitesi nedeniyle uygulanan radyoterapi (RT) sonrası %30'lara varan oranlarda ve de RT'den sonraki ilk 1-2 yıl içerisinde gözlenen bir klinik durumdur. İleri radyolojik incelemeler ile metastazın ekartasyonu ve tanının doğrulanması önem taşımakta olup, en duyarlı yöntem pelvik manyetik rezonans görüntülemidir. PYK'nin tanı ve tedavisinde radyasyon onkoloğu, radyolog, fizik tedavi ve rehabilitasyon uzmanı ve ortopedi hekiminin de dahil olduğu multidisipliner yönetim gerekmektedir. Olgular tümüyle asemptomatik olabileceği gibi ciddi kalça ağrısı ile de başvurabilirler. Tedavide ağrı tedavisi, yük vermemek, D vitamini replasmanını içeren konservatif yöntemler kullanılmaktadır. Bu yazıda, PYK risk faktörleri, RT ile ilişkisi, tanı ve tedavi yöntemlerine değinilmiştir.

Anahtar Sözcükler: Pelvik yetmezlik kırığı, radyoterapi.

Abstract

Pelvic insufficiency fractures (PIF) is a clinical situation observed in approximately 30% of the patients who had received pelvic radiotherapy due to the pelvic region malignancy. The clinical onset of PIF is generally within 1-2 years after RT. Sophisticated radiological investigations are required among which pelvic magnetic resonance imaging stands out as the most sensitive method to rule out metastases and confirm the diagnosis. For the diagnosis and treatment of PIF, an approach consisting a multidisciplinary team formed by a radiation oncologist, a radiologist, a physical medicine and rehabilitation physician, and an orthopedic surgeon is required. Patients might be either asemptomatic or might have serious hip pain complaint. Therefore the treatment is basically conservative, mainly focusing on pain management, weight restriction and vitamin D replacement. This review summarizes the risk factors of PIF, especially its association with radiotherapy, as well as diagnostic interventions and treatment of PIF.

Keywords: Pelvic insufficiency fracture, radiotherapy.

Giriş

Pelvik yetmezlik kırığı (PYK), bir çeşit stres kırığıdır. Demineralizasyon ve elastik rezistans kaybı sonucu zayıflamış kemiğe uygulanan normal veya fizyolojik stres sonucu ortaya çıkar. Pelvik radyoterapi (RT), PYK'nin önemli nedenlerinden biri olsa da, genel olarak, azalmış kemik yapımı ve artmış kemik yıkımı ile seyreden bütün durumlar PYK'ye yol açmaktadır.

Pelvik Yetmezlik Kırığı Risk Faktörleri

PYK'nin en sık görülen nedeni osteoporozdur. Kadın cinsiyet, ileri yaş ve postmenopozal durumlarda osteoporoz daha sık görüldüğü için, dolaylı olarak insidansı artmaktadır. Uzun süre yüksek doz steroid kullanımı, hiperparatiroidizm, sigara kullanımı, Paget hastalığı gibi artmış kemik yıkımı ile seyreden durumlarda, diabetes mellitus, romatoid artrit gibi sistemik hastalıklarda ve düşük vücut kitle indeksine (VKİ) sahip insanlarda PYK insidansı daha yüksektir. Genel popülasyonda VKİ'nin osteoporoz ve kemik fraktür riskini arttırdığı belirtilmiştir (1). Japonya'da yapılan bir çalışmada serviks kanseri nedeniyle RT uygulanan kadınlarda 49 kg altında olmanın sakral yetmezlik

Yazışma Adresi: Senem Alanyalı

Ege Üniversitesi Tıp Fakültesi, Radyasyon Onkolojisi Anabilim Dalı, İzmir, Türkiye

Makalenin Geliş Tarihi: 14.07.2016 Kabul Tarihi: 21.09.2016

fraktürü ile ilişkili olduğu, benzer olarak Kore'de yapılan bir çalışmada da 55 kg altında olmanın yetmezlik fraktürü için belirgin bir predispozan faktör olduğu belirtilmiştir (2,3).

Pelvik Yetmezlik Kırığı ve Radyoterapi

RT'ye bağlı gelişen PYK'nın patofizyolojisi net olmamakla birlikte, matür kemik mikrovaskülaritesinde meydana gelen hasarın ve oklüzyonun, osteoblast ve osteoklastlarda oluşan stazın temel mekanizmalar olduğu düşünülmektedir.

Geçmiş dönemlerde RT'ye bağlı PYK'nın nadir gözlenen uzun dönem bir komplikasyon olduğu düşünülmekteyken, görüntüleme yöntemlerinin takip hastalarında günümüzde daha sık kullanılması PYK insidansının %10-30 arasında olduğunu göstermiştir. (2-4). Prostat kanseri gibi bir grup hastalıkta ise PYK insidansı daha düşük (<%10) olarak raporlanmakta ancak bunun nedeninin prostat kanserinin rutin takibinde görüntüleme yöntemlerine (BT/MRG) gerek duyulmaması ve de asemptomatik olguların saptanmaması nedeniyle olduğu düşünülmektedir (5,6). Bu durum aynı zamanda kadın cinsiyette osteoporoz eğiliminin yüksek olması nedeni ile sadece kadın popülasyon içeren gruplarda insidansın yüksek olmasından kaynaklanıyor olabilir.

RT dozu ile PYK insidansı arasındaki ilişkiyi araştıran bir çok çalışma mevcuttur. Fu ve ark. (7), 45 Gy'lik sakrum dozunun PYK için eşik değer olduğunu belirtirken Oh ve ark. (3) göre de, 50.4 Gy'in üzerindeki dozlarda PYK riski artmaktadır. Eşzamanlı kemoterapinin riski artırdığına dair veri bulunamamıştır (8).

Oh ve ark. (3), RT tekniği ile PYK ilişkisini araştırmışlar, ve ön-arka teknik ile ışınlanmanın 4 alanlı kutu saha tekniğine göre PYK riskini artırdığını belirtmişlerdir. Yoğunluk ayarlı RT'nin (YART) pelvik kemiklerin dozunu azaltarak PYK riskini azaltabileceği düşünülmekle beraber, yapılan retrospektif çalışmalarda YART ile konvansiyonel teknik arasında fark bulunamamıştır.(9)

PYK, RT bitiminden ortalama 10-13 ay sonra görülmekte, asemptomatik olabileceği gibi genelde pelvik bölgede ağrı ile seyretmektedir. En sık görüldüğü alan, sakroiliak eklemler ve çevresi olup ikinci sıklıkla pubik kemikte gözlenmektedir.

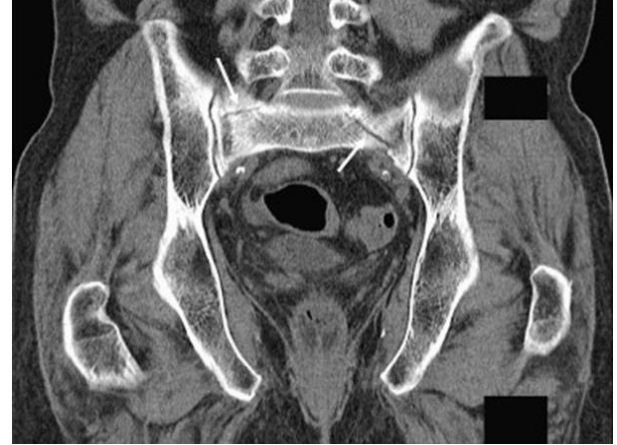Pelvik Yetmezlik Kırığı Tanı Yöntemleri

Onkologlar açısından PYK, özellikle kemik metastazlarıyla karışma riski, dolayısıyla hastanın yanlış tanı ve gereksiz tedavilere yol açtığı için büyük önem taşımaktadır. Bu nedenle PYK tanısının doğru olması hem hastanın yanlışlıkla metastatik hastalık olarak tanımlanmasının vereceği psikolojik stres, hem de metastatik olarak kabul edilen hastaya uygulanacak tedavilerin yan etkilerinden ve finansal yükünden kaçınmak açısından oldukça önemlidir.

PYK tanısında direk grafi, bilgisayarlı tomografi (BT), manyetik rezonans görüntüleme (MRG), kemik sintigrafisi, ve pozitron emisyon tomografisi (PET)-BT kullanılmaktadır. Ancak direk grafi, düşük tanı değeri ve

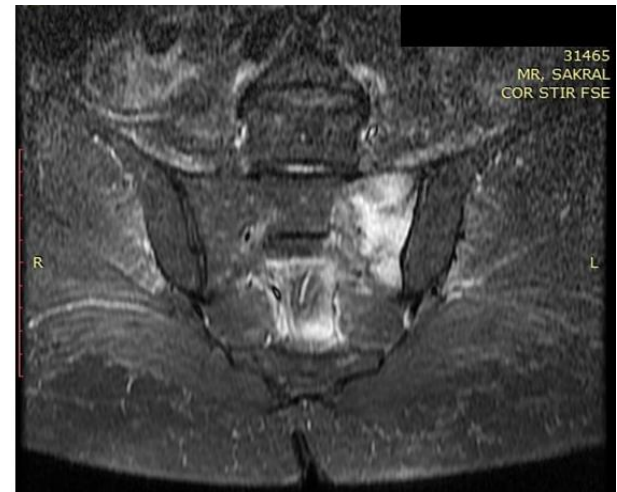ayırıcı tanıdaki yetersizliği nedeniyle tercih edilmemektedir.

BT yüksek duyarlılığa sahiptir. Tanıda, kırık hattının veya sklerotik değişikliklerin gösterilmesi ve trabekülanın geri kalan kısmının intakt olması önemlidir. Tipik PYK, sakroiliak eklemler paralel seyretmektedir. Lineer kırık hatları çevresinde belli belirsiz sklerozis olması PYK için karakteristiktir (Şekil-1) (5).



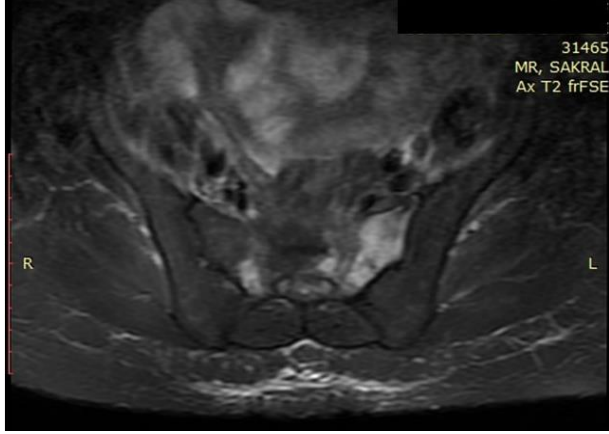
Şekil-1. Bilgisayarlı tomografi görüntülerinde pelvik yetmezlik kırığının kırık hatları (oklar).

Manyetik rezonans görüntüleme ise BT'ye göre daha yüksek duyarlılık göstermektedir. BT'ye göre avantajları, PYK'ını patolojik kırıklardan ayırmada daha iyi olması ve BT'de saptanamayan PYK'a bağlı reaktif kemik iliği değişiklikleri ve medüller ödemi gösterebilmesidir. T1 serilerde hipointens, T2 serilerde hiperintens kırık hattının görülmesi tipiktir. PYK'de metastatik durumdan farklı olarak yumuşak doku lezyonu kırığa eşlik etmemektedir. PYK lezyonlarında kırık hattı etrafındaki skleroza bağlı düşük sinyal intensitesi görülmekteyken, patolojik fraktürlerde yüksek sinyal intensitesi görülmektedir (Şekil-2,3).



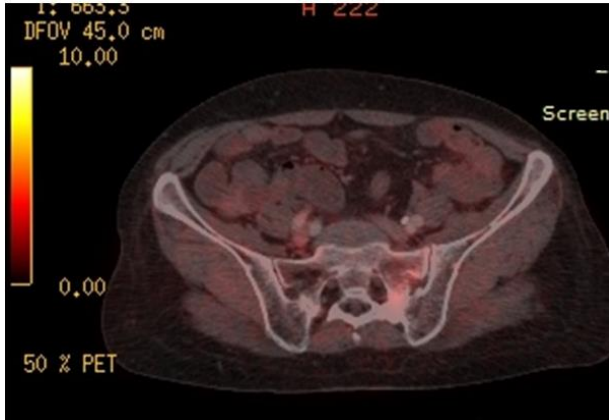Şekil-2. Koronal STIR MRG'de sakrum sol yarısındaki yüksek sinyal intensitesi.

Kemik sintigrafisi de yüksek tanı değerine sahip bir görüntüleme yöntemidir. Özellikle bölgesel artmış radionüklid tutulumu sonucu ortaya çıkan *H shape* (Honda belirtisi) veya *butterfly shaped*, PYK için patognomiktir.



Şekil-3. Koronal T2 MRG'de sakrum sol yarısındaki yüksek sinyal intensitesi

PET-BT'de, PYK'de diffüz tutulum tipiktir ve malign lezyonlara göre daha düşük FDG tutulumu ($SUV_{max} < 6$) mevcuttur (Şekil-4). Ancak PET-BT PYK'nin osteoblastik aktivitenin yüksek olduğu erken dönemde çekilirse FDG değerleri daha yüksek olarak saptanabilir. Benzer olarak sakroiliak ekleme paralel, diffüz ve lineer FDG uptake'i PYK için tipiktir. Shin ve ark. (10), 19 malign ve 15 benign fraktür üzerinde yaptığı çalışmanın sonuçlarına göre, benign fraktürlerin 14'ünde kemik iliği tutulumu saptanmazken malign fraktürlerin hepsinde kemik iliği tutulumu bulunmaktadır.



Şekil-4. PET-BT'de sakrum sol yarısındaki fraktür bölgesinde orta derece FDG tutulumu (SUV_{max} : 2.7).

Pelvik Yetmezlik Kırığı Tedavisi

PYK tedavisinde radyasyon onkoloğu, jinekolog onkolog, genel cerrah, ortopedi ve fizik tedavi ve rehabilitasyon uzmanının yer aldığı multidisipliner bir yaklaşım gerekmektedir. Fraktürün yerleşimi ve derecesi tedavi kararını etkileyerek konservatif yaklaşım veya operasyon

hakkında karar verilmesini sağlamaktadır. Klinik olarak semptomu olmayan takip BT/MRG'lerinde okült PYK saptanan olguların konservatif yöntemler ile tedavisi gerekmektedir.

Klinik ve radyolojik olarak PYK ön tanısı olan hastada biyopsi yapılması ilave travmaya neden olacağı için kesinlikle önerilmemektedir.

RT'ye bağlı PYK sıklıkla stabil kırıklar şeklinde görülmekte olup tedavisi konservatif yaklaşımdır. Ağrı tedavisi, yaşam stili değişiklikleri (yük taşımamanın kısıtlanması, baston-walker kullanımı) gibi semptomatik tedaviler ile 6-12 ay içinde semptom palyasyonu sağlanmaktadır.

Ağrı Kontrolü ve Yük Vermemek

RT'ye bağlı PYK'de ağrı kontrolü için seçilecek olan analjezik ilacın tipi önem taşımaktadır. Non-steroid anti-inflamatuar ajanlar (asetil salisilik asid, naproksen, diklofenak, etodolak, vb) kemik iyileşmesinde görevli prostaglandin E2'yi bloke ettikleri için önerilmemektedir. Bu nedenle ağrı tedavisinde ilk basamakta parasetamol kullanılmakta, ağrı parasetamol ile kontrol altına alınamıyorsa tramadol önerilmektedir.

Pelvik yetmezlik kırıklı hasta kırık bölgesine yük vermemesini sağlayacak yaşam stili değişiklikleri açısından bilgilendirilmelidir. Bunun için erken dönemde yatak istirahati verilmeli, o ekstremiteye yük vermeden yürüteç (walker) yardımıyla kısa mesafeli ambulasyona izin verilmelidir. Takiplerde kallus formasyonu gelişmesinin ardından geç dönemlerde baston ve koltuk değneği de kullanılabilir. Ancak kırığın geliştiği andan itibaren kas kuvvetinin korunması için gluteal kaslara ve kuadrisepe izometrik egzersizler verilmeli, gerektiğinde eklem hareket açıklığı egzersizleri önerilmelidir.

Özellikle bu aşamada hastanın eğitimi ve egzersizlerin planlanması için fizik tedavi ve rehabilitasyon uzmanı tedavi ekibinin içinde mutlaka yer almalıdır. (11)

D Vitamini Replasmanı

PYK gelişen hasta D vitamini seviyesi açısından kontrol edilmeli, eksiklik varsa oral destek (D vitamini ve kalsiyum) yapılmalıdır. İdeal 25 OHD seviyesi >75 nmol/L (30 ng/mL) olup bu seviyelerin altında olan değerlerde replasman önerilmektedir. (12)

Bifosfonat Kullanımı

RT'ye bağlı PYK'de kemik dokuda var olan osteonekrozu ortadan temizlemek için osteoklast aktivitesi gerekli olduğundan ve de bifosfonatlar osteoklast aktivitesini durdurduğu için PYK'de kullanımı tartışmalı olup kullanımı pek önerilmemektedir.

Diğer Tedaviler

Bir diğer ajan rekombinan PTH'dir. Rekombinan PTH osteoblast oluşumunu stimüle etmekte ve de oluşan osteoblastlardan salgılanan RANK ligandı da osteoklastı aktive etmektedir. Multidisipliner yaklaşım ile uygun

görülen PYK'li olgularda subkutan yolla uygulanmaktadır (13). Pulsed elektromanyetik dalgalar ve ekstrakorporeal şok dalga tedavisi alternatif tedaviler olup kullanımlarının etkin olduğunu gösteren kanıt bulunmamaktadır.

Minimal İnvaziv İşlemler

Girişimsel radyolojide sakral yetmezlik fraktürlerinde sement ile sakroplastisi hızlı ağrı palyasyonu sağladığı için uygun vakalarda uygulanmaktadır (14).

Cerrahi

RT'ye bağlı PYK'leri sıklıkla stabil kırık şeklinde karşımıza çıkmakta olup bu tip kırıklarda konservatif yaklaşım tercih edilmektedir. Bu durumda cerrahi ilk seçenek olmamakta, ancak kırık instabil ise cerrahi düşünülmektedir. Cerrahi uygulamasında cerrahi enstrümantasyon olarak iliosakral ve transiliak vidalar yerleştirilmekte olup iyileşme sağlanıp kallus oluştuğundan sonra ayrı bir seansta vidalar çıkarılmaktadır.

Özellikli bir fraktür bölgesi olan femur boynu fraktürlerinde ise cerrahi ön planda olup, total kalça protezi uygulamasının 24-48 saat içinde yapılması önerilmektedir. Femur boynu fraktüründe çimentolu kalça protezi kullanımının daha güvenli olduğu ve tercih edilmesi gerektiği belirtilmiştir (15).

Pelvik Yetmezlik Kırığının İzlemi

PYK'li olguların takibinde direk grafi kullanılmakta olup ilk 2-3 hafta boyunca haftada 1, daha sonra ise aylık elde edilen direk grafiler ile kemik iyileşmesi kontrol edilmektedir. Uygulanan tedavilere rağmen 4-6 hafta sonra ağrı halen mevcutsa ve direk grafilerde kallus oluşumu gözlenmediyse multidisipliner olarak değerlendirme yapılarak seçilmiş bir grup olgu cerrahi adayı olabilmektedir.

Sonuç

RT'ye bağlı PYK pelvik bölge RT'si uygulanan ve risk faktörleri olan hastalarda %30'lara varan sıklıkta gözlenmektedir. RT sonrası ilk 1-2 yılda kalça ağrısı nedeniyle elde edilen grafilerde ya da onkolojik takip amacı ile istenen pelvik BT veya MRG'de saptanan PYK tanısı aşamasından itibaren multidisipliner olarak yönetilmesi gereken bir klinik durumdur. Klinisyenlerin PYK açısından uyanık ve bilgili olmaları yanlış tanı riskini azaltarak olguların etkin tedavi almalarını sağlayacaktır.

Kaynaklar

1. Asomaning K, Bertone-Johnson ER, Nasca PC, Hooven F, Pekow PS. The association between body mass index and osteoporosis in patients referred for a bone mineral density examination. *J Womens Health* 2006;15(9):1028-34.
2. Ogino I, Okamoto N, Ono Y, Kitamura T, Nakayama H. Pelvic insufficiency fractures in postmenopausal woman with advanced cervical cancer treated by radiotherapy *Radiother Oncol* 2003;68(1):61-7.
3. Oh D, Huh SJ, Nam H, et al. Pelvic insufficiency fracture after pelvic radiotherapy for cervical cancer: Analysis of risk factors. *Int J Radiat Oncol Biol Phys* 2008;70(4):1183-8.
4. Ikushima H, Osaki K, Furutani S, et al. Pelvic bone complications following radiation therapy of gynecologic malignancies: Clinical evaluation of radiation-induced pelvic insufficiency fractures. *Gynecol Oncol* 2006;103(3):1100-4.
5. İğdem S, Alço G, Ercan T, et al. Insufficiency fractures after pelvic radiotherapy in patients with prostate cancer. *Int J Radiat Oncol Biol Phys* 2010;77(3):818-23.
6. Kim HJ, Boland PJ, Meredith DS, et al. Fractures of the sacrum after chemoradiation for rectal carcinoma: Incidence, risk factors, and radiographic evaluation. *Int J Radiat Oncol Biol Phys* 2012;84(3):694-9.
7. Fu AL, Greven KM, Maruyama Y. Radiation osteitis and insufficiency fractures after pelvic irradiation for gynecologic malignancies. *Am J Clin Oncol* 1994;17(3):248-54.
8. Uezono H, Tsujino K, Moriki K, et al. Pelvic insufficiency fracture after definitive radiotherapy for uterine cervical cancer: Retrospective analysis of risk factors. *J Radiat Res* 2013;54(6):1102-9.
9. Shih KK, Folkert MR, Kollmeier MA, et al. Pelvic insufficiency fractures in patients with cervical and endometrial cancer treated with postoperative pelvic radiation. *Gynecol Oncol* 2013;128(3):540-3.
10. Shin DS, Shon OJ, Byun SJ, Choi JH, Chun KA, Cho IH. Differentiation between malignant and benign pathologic fractures with F-18-fluoro-2-deoxy-D-glucose positron emission tomography/computed tomography. *Skeletal Radiol* 2008;37(5):415-21.
11. Higham CE, Faithfull S. Bone health and pelvic radiotherapy. *Clin Oncol* 2015;27(11):668-78.
12. Golden NH, Carey DE. Vitamin D in health and disease in adolescents: When to screen, whom to treat, and how to treat. *Adolesc Med State Art Rev* 2016;27(1):125-39.
13. Peichl P, Holzer LA, Maier R, Holzer G. Parathyroid hormone 1-84 accelerates fracture-healing in pubic bones of elderly osteoporotic women. *J Bone Joint Surg Am* 2011;93(17):1583-7.
14. Bayley E, Srinivas S, Boszczyk BM. Clinical outcomes of sacroplasty in sacral insufficiency fractures: A review of the literature. *Eur Spine J* 2009;18(9):1266-71.
15. Massin P, Duparc J. Total hip replacement in irradiated hips. A retrospective study of 71 cases. *J Bone Joint Surg Br* 1995;77(6):847-52.