

Sağlıklı gözlerde optik koherens tomografi ile maküler kalınlık ölçümü: Yaş ve cinsiyete bağlı değişimler

Macular thickness measurements in healthy subjects via optical coherence tomography: Changes with age and gender

İhsan YILMAZ Çağrı MUTAF Turgay SATICI Ferah ÖZÇELİK Ahmet Taylan YAZICI Ahmet DEMİROK
Beyoğlu Göz Eğitim ve Araştırma Hastanesi, Retina Kliniği, İstanbul, Türkiye

Öz

Amaç: Bu çalışmada, bölgemizdeki sağlıklı insanlardaki maküler kalınlık ölçümlerini değerlendirilmesi ve sonuçların yaş ve cinsiyete göre karşılaştırılması amaçlandı.

Gereç ve Yöntem: Kesitsel çalışmada 100 hastanın (54 kadın, 46 erkek) 200 gözü incelendi. Vakaların tümü 20 yaş ve üzerinde olup tamamında düşük kırma kusuru (± 3 diyoptri sferik ekivalan) dışında göz bozukluğu ya da gözü etkileyecek sistemik bir hastalık yoktu. Ön segment ve arka segment muayeneleri yarıklı lamba biyomikroskopisi ile yapıldı. Göz içi basıncı ölçümleri Goldmann aplanasyon tonometrisi ile yapıldı. Maküler kalınlık ölçümleri için Stratus optik koherens tomografi (OKT) kullanıldı.

Bulgular: Ortalama yaş 50.7 ± 17.8 (20-89 aralığında) idi. Tüm olguların ortalama fovea kalınlıkları $199.2 \pm 24.7 \mu\text{m}$ (138-276 aralığında), kadın hastaların $195.8 \pm 26.9 \mu\text{m}$ (138-276 aralığında), erkek hastaların ise $203.2 \pm 21.2 \mu\text{m}$ (163-268 aralığında) idi. Ortalama foveal kalınlık, iç temporal kadran ve dış temporal kadran ortalama kalınlıklarının erkek hastalarda istatistiksel olarak daha kalın olduğu bulundu (sırasıyla $p=0.035$, $p=0.015$, $p=0.025$). Hastalar yaş dekatlarına göre karşılaştırıldığında, ölçümler arasında anlamlı fark yoktu.

Sonuç: Bu çalışma ile bölgemizdeki Stratus OKT cihazına ait maküler kalınlık normallerini belirlemiş olduk. Yaşla birlikte maküler kalınlıkta değişiklik olmadığı saptandı. Erkeklerde makülanın bazı bölgelerinin kadınlara göre daha kalın olduğunu ve ortalama maküler kalınlığının da erkeklerde daha yüksek olduğunu saptadık.

Anahtar Sözcükler: Maküla, optik koherens tomografi.

Abstract

Aim: In this study, it was aimed to evaluate the macular thickness of healthy subjects in our region and to compare the results by age and gender.

Materials and Methods: Two hundred eyes of 100 patients (54 female, 46 male) were included in this cross-sectional study. All cases were over 20 years old and over, and had no ocular or systemic disorder rather than low refractive errors (± 3 diopter spherical equivalent). Anterior and posterior segment examinations were performed with slit-lamp biomicroscopy. Goldmann applanation tonometer was used for intraocular pressure measurement. Stratus optical coherence tomography (OCT) was used for macular thickness measurement.

Results: The mean age was 50.7 ± 17.8 (range 20-89). Mean foveal thickness was $199.2 \pm 24.7 \mu\text{m}$ (range 138-276) for all cases, $195.8 \pm 26.9 \mu\text{m}$ (range 138-276) for females and $203.2 \pm 21.2 \mu\text{m}$ (range 163-268) for males. The mean foveal thickness, inner temporal quadrant thickness and outer temporal quadrant thickness were significantly higher in males than females ($p=0.035$, $p=0.015$ and $p=0.025$, respectively). There was no difference in age decades.

Conclusion: We determined the normal macular thickness measurements for Stratus OCT device in our region. There was no change in macular thickness with ageing. Males have thicker macula at some areas of the macula than females and the mean foveal thickness is higher in males.

Keywords: Macula, optic coherence tomography.

Yazışma Adresi: İhsan YILMAZ

Beyoğlu Göz Eğitim ve Araştırma Hastanesi, Retina Kliniği,
İstanbul, Türkiye

Makalenin Geliş Tarihi: 13.07.2014 Kabul Tarihi: 31.07.2014

Giriş

Retinal kalınlığın değerlendirilmesi, birçok retinal hastalığın tanısı ve takibi açısından önemlidir. Kistoid maküler ödem gibi maküler kalınlığın artmış olduğu durumlarda, yarıklı lamba biyomikroskopisi ile tecrübeli bir göz bu kalınlık artışını fark edebilir ve tedavi sonrasındaki değişiklikler benzer şekilde takip edilebilir. Son yıllarda kullanıma giren optik kohorens tomografi (OKT) cihazları, retinal kalınlık ölçümlerinin objektif, kantitatif ve daha hassas bir şekilde yapılabilmesine olanak sağlamıştır (1). Bu cihazlar ile yapılan ölçümler sayesinde hastalıkların daha iyi anlaşılması ve takip edilmesi sağlanabilmektedir (2).

OKT ilk olarak Huang ve ark. (3), tarafından geliştirilmiş ve 1991 yılında ortaya konmuştur. OKT çeşitli doku tabakalarından geriye yansıyan ışık şiddeti ve yansıma gecikme zamanını kullanarak dokuların kesitsel görüntüsünü veren bir görüntüleme yöntemidir (3). OKT ile retina ve ön segmentin gerçek zamanlı, non-kontakt kesit görüntüleri elde edilir (4,5). OKT retinada optik disk ve maküla yanında retina sinir lifi, fotoreseptörler ve retina pigment epiteli gibi intraretinal yapıları da gösterir. Ölçümler genellikle gri skala ile değerlendirilir. Gri skalada görüntü ışık yansıma miktarına göre beyazdan siyaha doğru kodlanır. Vitreus ve aköz gibi ışığı az yansıtan dokular siyah, fotoreseptör tabakası gri ve retina pigment epiteli ve retina sinir lifi tabakası beyaz renkle gösterilir. Bunun dışında, yorumlamayı kolaylaştırmak için geliştirilmiş renkli skalalar mevcuttur. Gri skala görüntüleri renklendirilerek, beyaz alanlar sarı ve kırmızı, gri alanlar mavi ve siyah alanlar lacivert ve siyah ile belirtilir. OKT cihazlarında ışık kaynağı olarak yüksek aydınlatmalı diod lazer kullanılır. Stratus OKT'nin (Carl Zeiss Meditec Inc. CA, USA) dokudaki çözünürlüğü 8-10 µm civarındadır.

OKT ölçümlerinin değerlendirilmesi aşamasında, her cihaza ait toplum normallerinin bilinmesi gereklidir. Bu sayede hasta-normal kişilerin ayırımı yapılabilmektedir. Ayrıca kadın-erkek, cins, ırk ve yaş gruplarına göre de bu normallerin bilinmesinin gereklidir.

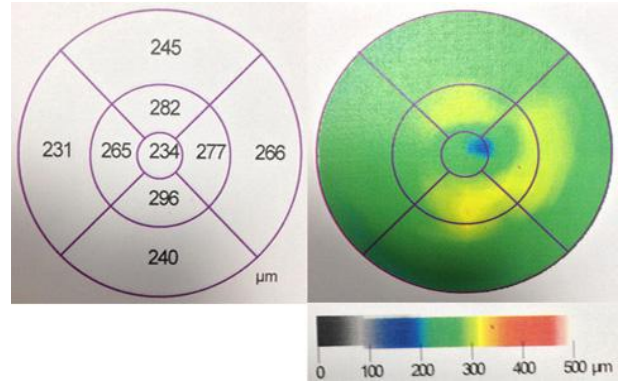
Bu çalışmada, normal Türkiye popülasyondaki maküler kalınlık ölçümlerini değerlendirmek ve sonuçları yaş dekatlarına-cinsiyete göre kıyaslamayı amaçladık.

Gereç ve Yöntem

Kesitsel çalışmaya 100 hastanın (54 kadın, 46 erkek) 200 gözü alındı. Çalışmaya alınma kriterleri; düşük refraktif bozukluk haricinde (sferik ekivalan değeri ±3 diyoptri aralığında olan) herhangi bir oküler patoloji bulunmaması, 20 ya da üstü yaş, herhangi bir göz ameliyatı geçirmemiş olması, son bir ay içerisinde herhangi bir göz ilacı ya da kontakt lens kullanmamış olması, sistemik herhangi bir hastalığı bulunmaması ve OKT ölçümlerinde sinyal gücünün 8 ve üzerinde olması idi. Kriterlere uyan, gönüllü olan ve hastanemiz

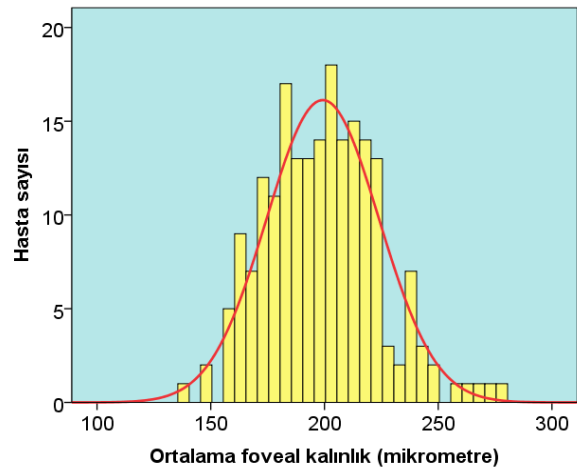
polikliniğine başvurmuş hastalar sırayla çalışmaya dahil edildi. Çalışmaya katılan tüm hastalara yapılacak ölçümler anlatıldı ve onayları alındı. Çalışmada Helsinki etik standartlarına uyuldu.

İlk olarak, sistemik ve oküler sorgulama yapıldı. Sonrasında ön segment ve arka segment muayeneleri yarıklı lamba biyomikroskopisi ile gerçekleştirildi. Göz içi basıncı ölçümleri Goldmann aplanasyon tonometrisi ile yapıldı. Maküler kalınlık ölçümleri için Stratus OKT kullanıldı. Stratus OKT cihazı maküler kalınlık ölçümleri, sayısal skala ve renk skalası ile çıktısında verilmektedir (Şekil-1).



Şekil-1. Bir hastanın Stratus OKT maküla kalınlık çıktısı. Maküla 9 bölgeye ayrılmıştır. Bir mm'lik santral bölgede fovea, 3 mm'lik iç halkada iç temporal-nazal-üst-alt bölgeler, 6 mm'lik dış halkada dış temporal-nazal-üst-alt bölgelere ait ölçümler, sayısal skala ve renk kodlaması ile verilmektedir.

Çalışmada elde edilen bulgular değerlendirilmesi ve istatistiksel analizler için SPSS (Statistical Package for Social Sciences 20.0, SPSS Inc, Chicago, USA) programı kullanıldı. Yaş dekatlarına göre maküler kalınlıkların karşılaştırılmasında One Way-ANOVA testi, kadın-erkek karşılaştırılmasında bağımsız gruplar t testi kullanıldı. 0.05'ten düşük p değerleri istatistiksel olarak anlamlı kabul edildi.



Şekil-2. Çalışmaya katılan hastaların foveal kalınlık dağılımı.

Bulgular

Çalışmaya katılan hastaların yaş ortalaması 50.7±17.8 (20-89 aralığında) idi. Çalışmaya katılan kadın hastaların yaş ortalaması 51.1±17.8 (20-89 aralığında), erkek hastaların yaş ortalaması 50.2±17.9 (20-87 aralığında) idi. Çalışmaya katılan tüm hastaların ortalama fovea kalınlıkları 199.2±24.7 (138-276 aralığında) idi (Şekil-2). Çalışmaya katılan kadın hastaların ortalama fovea kalınlıkları 195.8±26.9 (138-276 aralığında) idi. Erkek hastaların ortalama fovea kalınlıkları ise 203.2±21.2 (163-268 aralığında) idi. Tablo-1'de retinal kalınlık

ölçümleri bölgelere ayrılarak ve kadın-erkek-tüm hastalar şeklinde gruplandırılarak verilmiştir.

Kadın ve erkek hastaların retinal kalınlıkları karşılaştırıldığında, ortalama foveal kalınlık, iç temporal kadran ve dış temporal kadran ortalama kalınlıklarının erkek hastalarda istatistiksel olarak daha kalın olduğu bulundu. (p=0.035, p=0.015, p=0.025).

Yaş dekatlarına göre hastaların OKT ölçümlerinden elde edilen retinal kalınlık ortalamaları Tablo-2'de gösterilmiştir.

Tablo-1. Ortalama Retinal Kalınlık Ölçümleri (µm).

	Fovea	Tem. iç	Sup. iç	Naz. iç	İnf. iç	Tem. dış	Sup. dış	Naz. dış	İnf. dış
Kadın (n=108)	196±269 (138-276)	255±163 (201-297)	271±177 (232-322)	269±18 (227-315)	268±17 (212-313)	218±16 (185-270)	235±16 (203-277)	255±17 (215-294)	232±17 (195-274)
Erkek (n=92)	203±21 (163-268)	262±19 (176-313)	274±198 (208-314)	272±23 (155-313)	273±23 (172-332)	223±16 (188-272)	239±17 (194-273)	257±18 (222-295)	231±19 (187-276)
Toplam (n=200)	199±25 (138-276)	258±18 (176-313)	272±19 (208-322)	270±21 (155-315)	270±20, (172-332)	220±17 (185-272)	236±17 (194-277)	256±17 (215-295)	232±18 (187-276)

Tem: Temporal, Sup: Superior, Naz: Nazal, İnf: Inferior

Tablo-2. Dekatlara Göre Retinal Kalınlık Ölçümleri (µm).

Dekat	Fovea	Tem. iç	Sup. iç	Naz. iç	İnf. iç	Tem. dış	Sup. dış	Naz. dış	İnf. dış
3 (n=24)	197±23 (167-275)	261±17 (225-294)	279±15 (248-313)	273±15 (249-305)	276±15 (253-308)	225±20 (196-272)	241±17 (214-277)	259±16 (223-291)	233±17 (201-273)
4 (n=38)	195±24 (149-241)	262±15 (233-297)	280±18 (243-322)	276±19 (242-315)	277±17 (241-313)	223±15 (190-248)	240±14 (216-266)	263±16 (228-294)	241±16 (204-276)
5 (n=36)	195±21 (156-236)	258±21 (176-286)	274±21 (208-305)	268±29 (155-312)	271±25 (172-306)	228±15 (192-252)	244±16 (214-270)	259±16 (228-284)	237±17 (204-274)
6 (n=42)	200±19 (165-250)	259±12 (226-279)	270±13 (238-290)	271±15 (230-304)	271±16 (231-310)	216±13 (189-241)	236±14 (211-271)	255±14 (222-280)	228±15 (196-257)
7 (n=26)	205±33 (159-276)	253±21 (201-313)	265±22 (235-314)	268±20 (238-313)	265±23 (233-332)	213±15 (188-246)	225±15 (194-261)	247±18 (223-294)	222±18 (187-256)
8 (n=18)	207±31 (138-256)	257±23 (208-292)	268±18 (232-295)	266±22 (227-305)	263±21 (212-292)	217±20 (185-266)	230±17 (203-268)	246±17 (215-279)	227±18 (195-264)
9 (n=16)	201±29 (159-244)	253±19 (228-295)	264±23 (237-312)	261±22 (234-307)	263±19 (237-306)	216±19 (197-260)	231±23 (204-271)	251±24 (224-295)	224±21 (187-272)

Tem: Temporal, Sup: Superior, Naz: Nazal, İnf: Inferior

Çalışmaya katılan hastalar yaş dekatlarına göre sınıflandırılıp, ölçüm sonuçları gruplar arasında karşılaştırıldığında istatistiksel olarak anlamlı fark bulunmadı.

Tartışma

OKT, günümüzde hem retina hem de ön segmentin gerçek zamanlı kesitlerinin alınması ve incelenmesinde yaygın olarak kullanılmaktadır (6). OKT, ultrasonografiye benzer şekilde çalışır. Önemli farkı ses dalgası yerine ışık dalgalarının kullanılmasıdır (6). Işık dalga boylarının ses dalga boylarından çok daha kısa olması nedeniyle, OKT çok daha çözünürlüğü yüksek görüntüler verebilmektedir. Önce yansıyan ışınların gecikme zamanına göre dağılımı sonucu A mod tarama, sonra farklı A mod

taramalar birleştirilerek (farklı optik kesitler) birleştirilerek B mod taramalar elde edilir. Bu taramaların değerlendirilmesinde genellikle gri skalalar ile kullanılmaktadır. Bunun yanında renk skalaları şeklinde ve üç boyutlu kesitler şeklinde değerlendirmelere olanak sağlayan cihazlar günümüzde mevcuttur.

OKT'nin önemli avantajlarından bir tanesi non-invaziv olduğundan hasta ve hekim açısından konforlu bir yöntem olmasıdır (7). Günümüzde arka segment OKT taramaları özellikle glom ve retina hastalıkları açısından neredeyse vazgeçilmez hale gelmiştir. Gelişen teknolojilerle maküler ve koroidal kalınlık ölçümleri objektif olarak yapılabilir hale gelmiştir (8). Bu retinal hastalıklara tanı konulmasında muayene bulgularına ilave çok değerli bilgiler verebilmekte, ilave olarak tedavi

kararının alınmasında, uygulanacak tedavinin ne olduğuna karar verilmesinde ve tedavinin etkisinin takibinde hekime önemli bir yardım sağlamaktadır.

Maküler kalınlık ölçümleri; kullanılan cihaza göre değişiklik gösterebilmektedir (9,10). Ayrıca değişik coğrafik bölgelerde, değişik ırk-cinsiyet-yaş gruplarında, yüksek refraktif kusurlarda farklılıklar bulunması olasıdır (11). Bu çalışmada kullandığımız time-domain OKT ile maküler kalınlığı subfoveal bölgede ortalama 199.2 ± 24.7 olarak tespit ettik. Benzer şekilde spektral ve time domain ölçüm yöntemiyle yapılan değerlendirmelerde farklı sonuçlar elde edilebildiği daha önceki araştırmalarda belirtilmiştir (10). Bu çalışmada erkeklerde foveal kalınlık, iç temporal kadran ve dış temporal kadran ortalama kalınlıklarının kadınlardan daha fazla olduğu saptadık.

Yaş dekatlarına göre değerlendirme yapıldığında maküler kalınlıkta değişikliklere rastlanılmadı. Farklı olarak, OKT ile ölçülebilen retinal sinir lifi tabakası (RSLT) ve nöroretinal rim alanı gibi bir takım parametrelerde yaşla birlikte azalma olabileceği daha

önceki çalışmalarda gösterilmiş (12). Kampougeris ve ark. (12), yaptıkları çalışmada yaş dekatı başına $1.92 \mu\text{m}$ 'lik azalma olduğunu ifade etmişlerdir. Katarakt gibi ortam opasitelerinin ölçümleri olumsuz etkileyebileceği daha önceki yayınlarda gösterilmiş, Yıldırım ve ark. (13), aynı hastalarda katarakt ameliyatı öncesi ve sonrasında yaptıkları RSLT ölçümlerinde belirgin farklılık bildirmişlerdir. Kataraktlı gözlerde OKT ile elde edilen RSLT kalınlığının daha ince olduğunu belirtmişlerdir. OKT değerlendirmesi yapılırken, ilk olarak yeterli sinyal gücüne erişilip erişilemediğinin değerlendirilmesinin önemli olduğunu düşünmekteyiz.

Sonuç

Bu çalışma ile ülkemizde birçok klinikte kullanılmakta olan Stratus OKT cihazına ait maküler kalınlık toplum normallerini belirlemiş, ölçümlerde yaşla birlikte azalma olmadığını ve erkek cinsiyette bazı maküla bölgelerinde daha yüksek ölçümlere rastlanmasının doğal olduğunu tespit etmiş olduk. Değişik retinal ve koroidal hastalıklarda, değişik OKT cihazlarından alınan ölçümlerin yansıtıldığı gelecek yayınlara gereksinim duyulmaktadır.

Kaynaklar

1. Schuman JS, Hee MR, Puliafito CA, et al. Quantification of nerve fiber layer thickness in normal and glaucomatous eyes using optical coherence tomography. Arch Ophthalmol 1995;113(3):586-96.
2. Aydın A, Bilge AH. Optik koherens tomografinin glokomda yeri. Glo-Kat 2007;2(2):77-82.
3. Huang D, Swanson EA, Lin CP, et al. Optical coherence tomography. Science 1991;254(5035):1178-81.
4. Izatt JA, Hee MR, Swanson EA, et al. Micrometer-scale resolution imaging of the anterior eye in vivo with optical coherence tomography. Arch Ophthalmol 1994;112(12):1584-89.
5. Hee MR, Izatt JA, Swanson EA, et al. Optical coherence tomography of the human retina. Arch Ophthalmol 1995;113(3):325-32.
6. Mumcuoğlu T, Erdurman C, Durukan AH. Optik koherens tomografi prensipleri ve uygulamadaki yenilikler. T Oft Gaz 2008;38(2):168-75.
7. Yavuz L, Kuğu S, Yılmaz İ, Öztürk Y, Özertürk Y. Diyabetik ve diyabetik olmayan hastalarda fakoemülsifikasyon cerrahisi sonuçları. J Kartal TR 2013;24(2):103-6.
8. Kaya M, Koçak N, Selim A, Örel T, Kaynak S. Diyabetes mellitus hastalarında katarakt ameliyatından sonra maküla kalınlığının optik koherens tomografi ile değerlendirilmesi. Tıp Araştırmaları Dergisi 2010;8(2):83-8.
9. Liu L, Zou J, Jia L, Yang JG, Chen SR. Spectral and time-domain optical coherence tomography measurements of macular thickness in young myopic eyes. Diagn Pathol 2014;9(1):38.
10. Roh YR, Park KH, Woo SJ. Foveal thickness between stratus and spectralis optical coherence tomography in retinal diseases. Korean J Ophthalmol 2013;27(4):268-75.
11. Song AP, Wu XY, Wang JR, Liu W, Sun Y, Yu T. Measurement of retinal thickness in macular region of high myopic eyes using spectral domain OCT. Int J Ophthalmol 2014;7(1):122-7.
12. Kampougeris G, Spyropoulos D, Mitropoulou A, Zografou A, Kosmides P. Peripapillary retinal nerve fibre layer thickness measurement with SD-OCT in normal and glaucomatous eyes: Distribution and correlation with age. Int J Ophthalmol 2013;6(5):662-5.
13. Yıldırım R, Çam D, Arıkan G, Güvenç Ü. Kataraktın spektral-domain optik koherens tomografiyle yapılan peripapiller retinal sinir lifi tabakası kalınlığı ölçümlerine etkisi. Glo Kat 2013;8(4):231-34.